DOI: https://doi.org/10.17650/2219-4614-2026-18-1-72-78

CC BY 4.0

Эпителиоидная саркома у ребенка: трудности диагностики и опыт комплексного лечения

С.О. Гуняков[1], Е.В. Инюшкина[1, 2], А.В. Хижников[1–3], В.О. Степанова[2], М.Ю. Рыков[3, 4]

[1]ФГБУ «Государственный научный центр Российской Федерации – Федеральный медицинский биофизический центр им. А.И. Бурназяна»; Россия, 123098 Москва, ул. Маршала Новикова, 23;
[2]ГБУЗ МО «Московский областной онкологический диспансер»; Россия, 143900 Балашиха, ул. Карбышева, 6;
[3]ФГБОУ ВО «Российский государственный социальный университет»; Россия, 119226 Москва, ул. Вильгельма Пика, 4, стр. 1;
[4]ФГБУ «Центральный научно-исследовательский институт информатизации и организации здравоохранения» Минздрава России; Россия, 127254 Москва, ул. Добролюбова, 11

Контакты: Максим Юрьевич Рыков *wordex2006@rambler.ru*

Введение. Эпителиоидная саркома относится к числу редких злокачественных опухолей мягких тканей, встречающихся преимущественно у молодых взрослых. В детском возрасте данная патология диагностируется крайне редко, что зачастую приводит к ее поздней верификации и выполнению неплановых хирургических вмешательств по удалению опухоли, которую на ранних стадиях принимают за доброкачественное новообразование. Основные трудности связаны с неспецифичностью клинической картины и необходимостью применения иммуногистохимических и молекулярных методов для установления окончательного диагноза.
В статье описан клинический случай диагностики и лечения эпителиоидной саркомы мягких тканей у ребенка, представлены трудности в установлении диагноза, связанные с морфологической верификацией и дифференциальной диагностикой этой опухоли, а также проанализирована эффективность комплексного лечения, включающего радикальное хирургическое вмешательство и адъювантную лучевую терапию.
Клинический случай. Мальчик, 11 лет, с эпителиоидной саркомой мягких тканей правого плеча. Для установления диагноза использованы данные анамнеза, клинического осмотра и результаты инструментальных методов – ультразвукового исследования, магнитно-резонансной томографии и компьютерной томографии грудной клетки и брюшной полости, сцинтиграфия и позитронная эмиссионная томография, совмещенная с компьютерной томографией. Дополнительно выполнена пункция костного мозга для исключения системного распространения опухоли. Лечение включало радикальное хирургическое иссечение опухоли с реконструкцией дефекта и последующую адъювантную лучевую терапию на область ее ложа. Оценка эффективности терапии проводилась на основе клинических данных и результатов контрольных обследований в динамике. Серьезных осложнений выявлено не было, удалось добиться локального контроля над заболеванием и сохранить хорошее качество жизни ребенка в ближайшем периоде наблюдения.
Заключение. Представленный клинический случай иллюстрирует трудности ранней диагностики эпителиоидной саркомы у детей, дополняет существующую клиническую базу и имеет практическую ценность для совершенствования подходов к ведению пациентов детского возраста с редкими опухолями мягких тканей.

Ключевые слова: детская онкология, детская хирургия, лучевая терапия, эпителиоидная саркома, саркома мягких тканей

Для цитирования: Гуняков С.О., Инюшкина Е.В., Хижников А.В. и др. Эпителиоидная саркома у ребенка: трудности диагностики и опыт комплексного лечения. Саркомы костей, мягких тканей и опухоли кожи 2026;18(1):72–8.
DOI: https://doi.org/10.17650/2219-4614-2026-18-1-72-78

EPITHELIOID SARCOMA IN A CHILD: DIFFICULTIES OF DIAGNOSIS AND EXPERIENCE OF COMPLEX TREATMENT

S.O. Gunyakov[1], E.V. Inyushkina[1, 2], A.V. Khizhnikov[1–3], V.O. Stepanova[2], M.Yu. Rykov[3, 4]

[1]State Scientific Center of the Russian Federation – A.I. Burnazyan Federal Medical Biophysical Center, Russian Federal Medical and Biological Agency; 23 Marshala Novikova St., Moscow 123098, Russia;
[2]Moscow Regional Oncological Dispensary; 6 Karbysheva St., Balashikha 143900, Russia;
[3]Russian State Social University; Bld. 1, 4 Vil'gel'ma Peaka St., Moscow 119226, Russia;
[4]Russian Research Institute of Health, Ministry of Health of Russia; 11 Dobrolyubova St., Moscow 127254, Russia

Contacts: Maxim Yurievich Rykov *wordex2006@rambler.ru*

Introduction. Epithelioid sarcoma is a rare malignant tumor of the soft tissues developing mostly in young adults. In children this pathology is diagnosed very rarely which often leads to its late verification and unplanned surgical interventions aimed at tumor resection which at early stages is mistaken for a benign neoplasm. The main difficulties are associated with non-specificity of the clinical presentation and the necessity of using immunohistochemical and molecular methods for establishment of the final diagnosis.
The article describes a clinical case of diagnosis and treatment of epithelioid soft tissue sarcoma in a child; difficulties of diagnosis associated with morphological verification and differential diagnosis of this tumor are presented, and efficacy of combination treatment consisting of radical surgical intervention and adjuvant radiotherapy is analyzed.
Clinical case. A boy, 11 years old, with epithelioid sarcoma of the soft tissues of the right shoulder. For diagnosis, medical history, clinical examination and instrumental methods – ultrasound, magnetic resonance tomography and computed tomography of the thoracic cage and abdomen, scintigraphy and positron emission tomography/computed tomography were used. Additionally, bone marrow biopsy to exclude systemic tumor advancement was performed. Treatment included radical surgical tumor resection with defect reconstruction and subsequent adjuvant radiotherapy at the tumor bed. Efficacy of the therapy was evaluated based on clinical data and results of dynamics in control examinations. No serious complications were reported, local control was achieved, as well as good quality of life of the child in short-term observation period.
Conclusion. The presented clinical case demonstrates difficulties of early diagnosis of epithelioid sarcoma in children, adds to the current clinical base, and has practical value for improvement of management of patients of pediatric age with rare tumors of the soft tissues.

Keywords: pediatric oncology, pediatric surgery, radiation therapy, epithelioid sarcoma, soft tissue sarcoma

For citation: Gunyakov S.O., Inyushkina E.V., Khizhnikov A.V. et al. Epithelioid sarcoma in a child: difficulties of diagnosis and experience of complex treatment. Sarkomy kostei, miagkikh tkanei i opukholi kozhi = Bone and Soft Tissue Sarcomas, Tumors of the Skin 2026;18(1):72–8. (In Russ.).

DOI: https://doi.org/10.17650/2219-4614-2026-18-1-72-78

Введение

Эпителиоидная саркома (ЭС) относится к крайне редким злокачественным опухолям мягких тканей – она составляет менее 1 % всех сарком. Чаще всего данная патология встречается у подростков и молодых взрослых. У детей ее диагностируют крайне редко, в связи с чем описание каждого случая имеет большое значение [1–3]. Отличительной особенностью ЭС является ее склонность к локальным рецидивам и лимфогенному метастазированию [4, 5].

Сложности диагностики ЭС обусловлены тем, что данная опухоль часто имитирует доброкачественные процессы, такие как атерома, фасциит и ксантоматозные поражения кожи [6, 7]. В связи с этим при ЭС ранних стадий нередко выполняют хирургические вмешательства, поскольку новообразование считается доброкачественным. Истинная природа опухоли выявляется лишь после многократных пересмотров гистологических препаратов и иммуногистохимического (ИГХ) исследования [8, 9]. Ключевым диагностическим маркером ЭС является потеря экспрессии белка INI1 (SMARCB1), что встречается у подавляющего большинства пациентов с данной патологией [10].

Результаты современных исследований демонстрируют, что исход лечения во многом зависит от качества первичного хирургического вмешательства. Только радикальное иссечение опухоли в пределах здоровых тканей позволяет достичь долговременного локального контроля над заболеванием [11, 12]. При минимальной величине отступа или наличии опухолевых клеток в краях резекции показано проведение адъювантной лучевой терапии (ЛТ) [13]. Визуализирующие методы, такие как магнитно-резонансная томография (МРТ) и компьютерная томография (КТ), помогают уточнить локализацию опухоли и исключить ее системное распространение, однако для окончательной верификации диагноза необходимо морфологическое исследование [14, 15].

В последние годы внимание специалистов привлекают молекулярные механизмы ЭС. Утрата INI1 открыла перспективу применения таргетных препаратов, в частности ингибитора EZH2 таземетостата, который в 2020 г. одобрен для лечения взрослых и подростков старше 16 лет с нерезектабельной или метастатической формой заболевания [16, 17]. Первые клинические результаты показывают, что препарат обладает приемлемым профилем безопасности и может стать важным дополнением к стандартной терапии [18]. Для детей этот опыт пока ограничен, но результаты отдельных публикаций подтверждают перспективность включения таргетной терапии в многоцентровые протоколы [19].

Таким образом, актуальность темы обусловлена редкостью ЭС у детей, сложностью ее дифференци-

альной диагностики и ограниченными возможностями системного лечения данной патологии. Описания каждого документированного случая этого заболевания позволяют расширить знания о клинических особенностях, типичных диагностических ошибках и возможностях терапии и имеют высокую ценность для педиатрической онкологии, поскольку способствуют формированию более четких алгоритмов диагностики и лечения, а также создают основу для разработки новых терапевтических стратегий [20–22].

Цель работы – представить трудности в выявлении ЭС, связанные с морфологической верификацией и дифференциальной диагностикой этой опухоли, а также проанализировать эффективность ее комплексного лечения, включающего радикальное хирургическое вмешательство и адъювантную ЛТ.

Клинический случай

Мальчик, *11 лет. Весной 2024 г. впервые обнаружено новообразование правой плечевой кости. Через некоторое время появился дискомфорт, родители обратились к педиатру и хирургу по месту жительства. По данным ультразвукового исследования (УЗИ) мягких тканей правого плеча от февраля 2024 г. выявлена неоднородная кистозная округлая структура размером 8 мм с четкими и ровными контурами, толщиной 10 мм.*

Ребенок направлен на хирургическое лечение по месту жительства. В июле 2024 г. в плановом порядке выполнено иссечение новообразования средней трети правого плеча. Послеоперационный период протекал удовлетворительно. Гистологическое заключение: нодулярный фасциит? Материал направлен в Национальный медицинский исследовательский центр им. Н.Н. Блохина для пересмотра и исключения злокачественного процесса.

В августе 2024 г. в Национальном медицинском исследовательском центре им. Н.Н. Блохина выполнено УЗИ шейных лимфатических узлов, мягких тканей правого плеча и органов брюшной полости и почек. Признаков рецидива заболевания не обнаружено. По результатам пересмотра гистологического материала выявлены клинические и иммуноморфологические признаки опухоли, в наибольшей степени соответствующие ишемическому фасцииту.

В конце 2024 г. родители заметили у ребенка увеличение объема руки в месте послеоперационного рубца и обратились к педиатру.

По данным УЗИ мягких тканей правого плеча от декабря 2024 г., выполненного по месту жительства, в проекции видимого утолщения на наружной поверхности правого плеча, в проекции послеоперационного рубца выявлена подкожно-кистозная округлая структура размером 7 мм с четкими, ровными контурами, неоднородная (гиперэхогенный центр внутри, занимающий более половины просвета), аваскулярная. От нее, по всей вероятности, отходила анэхогенная полоска (свищ) диаметром 2 мм и длиной 5 мм.

Ребенку выполнено повторное хирургическое лечение по месту жительства. Гистологическое заключение: ювенильная ксантогранулема?

В связи с подозрением на злокачественный процесс ребенок направлен на консультацию в Московский областной онкологический диспаснер, где в январе 2025 г. выполнен пересмотр гистологического материала. В полученном гистологическом материале обнаружен фрагмент кожи, покрытый неизмененным эпидермисом, в ретикулярном слое дермы и подкожной жировой клетчатке выявлен рост злокачественной мезенхимальной веретеноклеточной опухоли. По данным ИГХ-исследования установлена ЭС дистального типа III степени злокачественности (по системе Национальной федерации центров борьбы с раком (Fédération Nationale des Centres de Lutte Contre le Cance, FNCLCC)).

В Московском областном онкологическом диспансере проведено комплексное обследование, включающее рентгеновскую КТ органов грудной клетки, радионуклидное исследование скелета, цитологическое исследование костного мозга и МРТ мягких тканей плеча (рис. 1). Данных, свидетельствующих о наличии отдаленных метастазов, получено не было.

На основании данных проведенного обследования установлен клинический диагноз: С49.1, ЭС мягких тканей правого плеча, II стадия T1N0M0, G_3, III стадия по системе Intergroup Rhabdomyosarcoma Study (IRS), состояние после нерадикального хирургического лечения, продолженный рост опухоли от 29.12.2024.

Тактика дальнейшего лечения пациента обсуждена на консилиуме с участием врачей детского онкологического отделения Московского областного онкологического диспансера. Принято решение о проведении повторного хирургического лечения. В феврале 2025 г. ребенку выполнена операция – широкое иссечение послеоперационного рубца единым блоком с прилежащей подкожно-жировой клетчаткой и фасцией плеча и устранение дефекта с помощью пластики местными тканями.

Результаты гистологического исследования подтвердили остаточные очаги опухоли с периневральной инвазией, в краях резекции опухолевых клеток обнаружено не было (рис. 2).

В радиологическом отделении Московского областного онкологического диспансера проведена ЛТ в объеме конформного облучения на ложе удаленного новообразования в суммарной очаговой дозе 45 Гр. Лечение ребенок перенес удовлетворительно: отмечались умеренные кожные реакции, не повлиявшие на продолжение терапии. Функция конечности была сохранена, общее состояние оставалось стабильным.

На момент завершения лечения ребенок находился в состоянии ремиссии. По данным контрольных обследо-

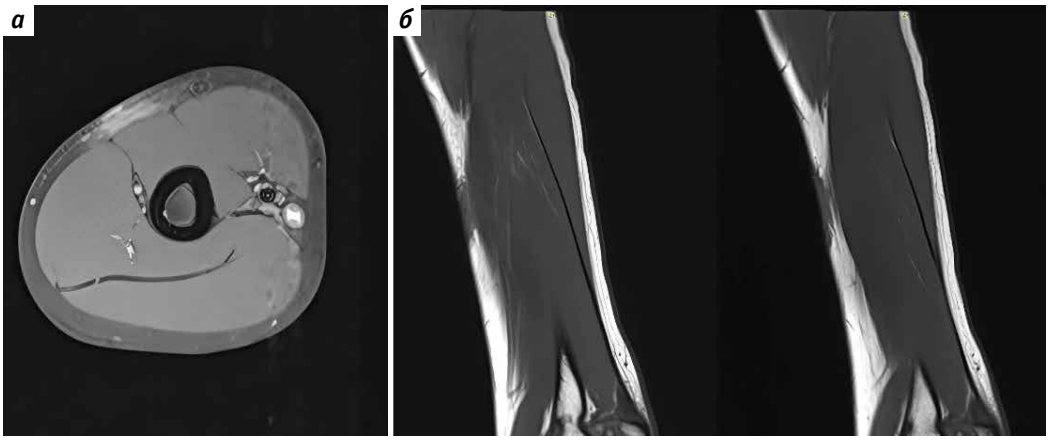

Рис. 1. *Магнитно-резонансная томография области правого плеча от 18.02.2025: а – аксиальный срез, Т1-взвешенное изображение с использованием спин-эхо с подавлением жира (Т1 TSE FS) (трансверсальный срез, середина плеча). В переднелатеральной подкожной клетчатке определяется небольшая очаговая зона гиперинтенсивного сигнала на фоне умеренного утолщения мягких тканей по ходу рубца. Мышечные компартменты сохранены, кортикальный контур плечевой кости четкий, внутрикостных изменений нет; б – сагиттальный срез, Т1 TSE. В средней трети плеча визуализируется тонкая полосовидная зона утолщения и неоднородности по поверхностной фасции с распространением кпереди, четко оформленного внутримышечного узла нет. Кость без признаков деструкции, костномозговой сигнал обычный. Сохраняется поверхностное утолщение мягких тканей/рубца в проекции переднелатеральной поверхности плеча, без вовлечения глубокой фасции и мышцы. Кортикальная пластинка и суставные концы визуально интактны*

Fig. 1. *Magnetic resonance imaging of the right shoulder from 18.02.2025: a – axial section, T1-weighted, turbo spin echo pulse sequence with fat suppression (T1 TSE FS) (transversal section, middle of the shoulder). In the anterolateral subcutaneous tissue, a small focal area of hyperintense signal against the background of moderate thickening of the soft tissues along the scar is observed. Muscle compartments are preserved, cortical contour of the humerus is sharp, no intraosseous changes; б – sagittal section, T1 TSE. In the middle third of the shoulder a thin line-like area of thickening and heterogeneity along the superficial fascia with anterior growth is observed, no sharply defined intramuscular node. Bone without signs of destruction, spinal signal is normal. Superficial thickening of the soft tissues/scar in the projection of the anterolateral surface of the shoulder remains without involvement of the deep fascia and muscle. Cortical plate and joint ends are visually intact*

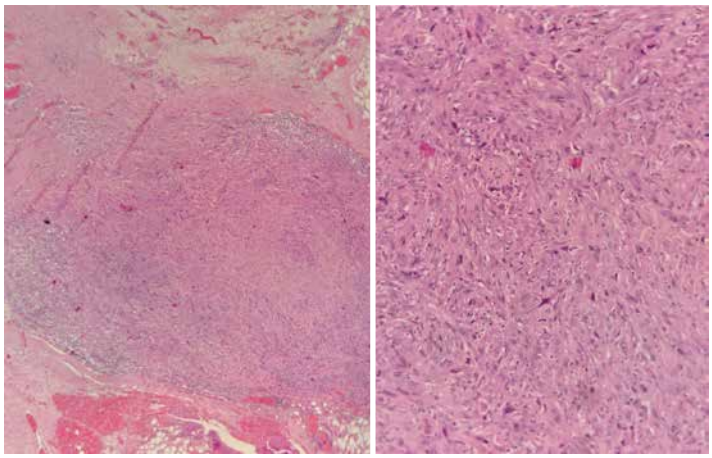

Рис. 2. *Гистологическое исследование удаленного материала. В препарате – фрагмент кожи с сохранным эпидермисом. В дерме и подкожной клетчатке определяется инфильтративно растущая опухоль, состоящая из веретеновидных и эпителиоидных клеток, формирующих солидные поля и тяжи. Опухолевые клетки крупные, с эозинофильной цитоплазмой, везикулярными ядрами и крупными ядрышками. Выражен клеточный и ядерный полиморфизм. Митотический индекс высокий – до 25–30 митозов в 10 полях зрения (×40), включая атипичные фигуры. Обширные поля коагуляционного некроза составляют около 60 % площади опухоли. В строме – лимфоплазмоцитарная инфильтрация, склероз, новообразованные сосуды. Результаты иммуногистохимического исследования: Pan-CK+, эпителиальный мембранный антиген (EMA)+, CD34–, SOX1–, что соответствует эпителиоидной саркоме. Заключение: эпителиоидная саркома, дистальный тип, G_3 (высокая степень злокачественности по системе Национальной федерации центров борьбы с раком (Fédération Nationale des Centres de Lutte Contre le Cance, FNCLCC)*

Fig. 2. *Histological examination of the resected material. A skin fragment with preserved epidermis. In the derma and hypoderm, infiltrating tumor consisting of spindle-like and epithelioid cells forming solid fields and strands is observed. Tumor cells are large, with eosinophilic cytoplasm, vesicular nuclei and large nucleoli. Cellular and nuclear polymorphism is evident. Mitotic index is high: up to 25–30 mitoses in 10 fields of view (×40) including atypical figures. Large fields of coagulation necrosis make up about 60 % of tumor area. In the stroma, lymphoplasmacytic infiltration, sclerosis, newly formed blood vessels are visualized. Results of immunohistochemical analysis: Pan-CK+, epithelial membrane antigen (EMA)+, CD34–, SOX1– which corresponds to epithelioid sarcoma. Conclusion: epithelioid sarcoma, distal type, G_3 (high-grade per the Fédération Nationale des Centres de Lutte Contre le Cance (FNCLCC) classification)*

ваний признаков рецидива или прогрессирования заболевания не выявлено. Пациент переведен на диспансерное динамическое наблюдение детского онколога. На момент написания статьи данных, свидетельствующих о рецидиве, не получено.

Обсуждение

Эпителиоидная саркома остается одной из наиболее сложных для диагностики опухолей мягких тканей, особенно у детей. Несмотря на то что доля этого варианта в структуре сарком крайне мала, именно редкость заболевания и схожесть с доброкачественными процессами часто становятся причинами диагностических ошибок [1–3]. В представленном клиническом случае опухоль первоначально трактовалась как доброкачественное образование, что согласуется с данными литературы: при ЭС ранних стадий некорректный диагноз устанавливают примерно 70 % пациентов, и они подвергаются вмешательствам, не соответствующим принципам лечения онкологических заболеваний [4, 5].

Морфологическая верификация ЭС представляет особую сложность. Характерная для нее комбинация эпителиальных и мезенхимальных признаков приводит к тому, что нередко их расценивают как доброкачественные реактивные процессы (фасциит, гранулема) или другие типы сарком [6–8]. В таких условиях принципиальное значение имеет ИГХ-анализ, позволяющий выявить утрату экспрессии белка INI1, а также наличие таких маркеров, как CD34, цитокератины и эпителиальный мембранный антиген (EMA) [9–11]. В нашем наблюдении только после повторного пересмотра препаратов и проведения расширенного ИГХ-исследования удалось установить окончательный диагноз, что подчеркивает важность привлечения референсных центров.

Клиническое течение ЭС отличается медленным ростом первичного очага при относительно высокой вероятности лимфогенного метастазирования [12, 13]. Именно поражение регионарных лимфатических узлов, по данным крупных серий исследований, встречается значительно чаще, чем при других типах сарком, и напрямую влияет на прогноз [14, 15]. При этом точных данных о частоте лимфогенного распространения у детей мало, что связано с редкостью патологии. Однако уже имеющиеся наблюдения подтверждают необходимость оценки регионарных лимфатических узлов и динамического контроля [16, 17].

Основным методом лечения ЭС остается радикальное хирургическое удаление опухоли в пределах здоровых тканей [18, 19]. По данным литературы, именно положительные или минимальные хирургические края резекции являются основным фактором риска развития рецидива [20]. В представленном случае удалось достичь отрицательных краев резекции, но с минимальными отступами, что и определило необходимость проведения адъювантной ЛТ. Такой подход соответствует современным рекомендациям международных и национальных онкологических обществ [21–23].

Лучевая терапия является обязательным компонентом лечения в случаях, когда хирургическое вмешательство было нерадикальным, а также при развитии рецидивов или высоком риске локального прогрессирования.

Современные методы конформного облучения позволяют достичь высоких доз в зоне опухолевого ложа при минимальном повреждении окружающих тканей, что особенно важно у детей [24, 25]. В нашем наблюдении использование суммарной очаговой дозы 45 Гр обеспечило завершение курса без значимых осложнений, что согласуется с опубликованными данными о переносимости ЛТ в педиатрии [26].

Системная терапия ЭС остается дискутабельной. Результаты ряда исследований показывают ограниченную чувствительность опухоли к стандартным режимам химиотерапии, используемым при саркомах мягких тканей, особенно у пациентов с метастатическим процессом [27, 28]. Однако внедрение таргетной терапии, в частности ингибитора EZH2 таземетостата, существенно изменило перспективы лечения подростков и взрослых пациентов с этой патологией [29–31]. Первые результаты применения данного препарата демонстрируют его клиническую эффективность при приемлемом профиле токсичности. Несмотря на то, что опыт использования таземетостата у детей пока минимален, в перспективе этот подход может быть интегрирован и в педиатрическую практику [32].

Важным аспектом ведения пациентов с ЭС является длительное наблюдение за пациентами. Известно, что рецидивы этой опухоли могут возникать спустя годы после завершения лечения, что требует регулярного динамического контроля [33, 34]. Включение современных методов визуализации, в том числе позитронной эмиссионной томографии, совмещенной с КТ, в протокол наблюдения позволит своевременно выявлять прогрессирование заболевания [35].

Таким образом, представленный случай подчеркивает несколько ключевых моментов. Во-первых, ЭС у детей может длительное время маскироваться под доброкачественные процессы, что требует от клиницистов большой настороженности. Во-вторых, окончательное установление диагноза невозможно без проведения расширенного морфологического и иммуногистохимического исследований. В-третьих, оптимальные результаты возможны только при применении междисциплинарного подхода, предполагающего взаимодействие хирургов, патоморфологов, радиологов и онкологов. Наконец, перспективы лечения ЭС связаны с развитием таргетной терапии и возможностью ее интеграции в детскую онкологию.

Заключение

Представленный клинический случай показывает, насколько сложно распознать ЭС у детей. Опухоль долгое время имитировала доброкачественное образование, и только повторные морфологические исследования с расширенным ИГХ-исследованием позволили установить правильный диагноз. Это указывает на то, что при любой сомнительной клинической картине врачу важно сохранять онкологическую настороженность и обращаться в специализированные центры.

Лечение потребовало комплексного подхода – радикального хирургического вмешательства в сочетании с ЛТ. Именно такая стратегия позволила добиться локального контроля над заболеванием и создать условия для дальнейшего наблюдения за ребенком.

Таким образом, ЭС представляет собой редкую и трудно диагностируемую злокачественную опухоль мягких тканей, характеризующуюся неспецифической клинической картиной и высокой частотой первоначальных диагностических ошибок. Ключевым фактором успешной диагностики данного новообразования является применение комплексного морфологического исследования с обязательным использованием ИГХ-методов, включая оценку экспрессии Pan-CK, EMA, CD34 и потери экспрессии белка INI1 (SMARCB1). Оптимальная стратегия лечения ЭС у детей заключается в применении мультидисциплинарного подхода, включающего радикальное хирургическое иссечение опухоли в пределах здоровых тканей с последующей адъювантной ЛТ при наличии неблагоприятных прогностических факторов.

ЛИТЕРАТУРА / REFERENCES

1. Gounder M., Schöffski P., Jones R.L. et al. Tazemetostat in advanced epithelioid sarcoma with loss of INI1/SMARCB1. Lancet Oncol 2020;21(11):1423–32. DOI: 10.1016/S1470-2045(20)30451-4
2. Del Savio E., Maestro R. Recent insights into the pathobiology of epithelioid sarcoma. Cells 2022;11(17):2626. DOI: 10.3390/cells11172626
3. Grünewald T.G.P., Jones R.L., Judson I. et al. Epithelioid sarcoma: translational aspects and future perspectives. Clin Cancer Res 2024;30(6):1079–92. DOI: 10.1158/1078-0432.CCR-23-3073
4. Basile G., Le Péchoux C., Terrier P. et al. Curability of patients with lymph node metastases from soft tissue sarcoma. Cancer 2020;126(19):4334–44. DOI: 10.1002/cncr.33189
5. Liu Q.-K., He Z.-Q., Jiang N. et al. Risk factors for lymph node metastasis of soft tissue sarcomas. J Orthop Surg Res 2022;17(1):167. DOI: 10.1186/s13018-022-03050-3
6. Carter C.S., Patel R.M. Cutaneous soft tissue tumors: diagnostically disorienting epithelioid tumors that are not epithelial, and other perplexing mesenchymal lesions. Mod Pathol 2020;33(1):66–82. DOI: 10.1038/s41379-019-0387-5
7. Andrei V., Haefliger S., Baumhoer D. Superficial mesenchymal tumours expressing epithelial markers on immunohistochemistry: diagnostic clues and pitfalls. Semin Diagn Pathol 2023;40(4):238–45. DOI: 10.1053/j.semdp.2023.04.016
8. Talbot J.H., Hidalgo D.A., Vu M.M. et al. Epithelioid sarcoma in a young child: a case report and review of the literature. Plast Reconstr Surg Global Open 2021;9(2):e3377. DOI: 10.1097/GOX.0000000000003377
9. Zhang R., Liu J., Liu L. et al. Delayed diagnosis of pediatric intra-articular epithelioid sarcoma: a case report and literature review. BMC Pediatr 2023;23(1):488. DOI: 10.1186/s12887-023-04305-6
10. Dermawan J.K., Singer S., Tap W.D. et al. The genetic landscape of SMARCB1 alterations in SMARCB1-deficient spectrum of mesenchymal neoplasms. Mod Pathol 2022;35(12):1900–9. DOI: 10.1038/s41379-022-01148-x
11. Gronchi A., Miah A.B., Dei Tos A.P. et al. Soft tissue and visceral sarcomas: ESMO-EURACAN-GENTURIS Clinical Practice Guidelines for diagnosis, treatment and follow-up. Ann Oncol 2021;32(11):1348–65. DOI: 10.1016/j.annonc.2021.07.006
12. Hayes A.J., Strauss D.C., Jones R. L. et al. UK guidelines for the management of soft tissue sarcomas. Br J Cancer 2025;132(1):11–31. DOI: 10.1038/s41416-024-02674-y
13. De Juan Ferré A., Álvarez Álvarez R., Casado Herráez A. et al. SEOM Clinical Guideline of management of soft-tissue sarcoma (2020). Clin Transl Oncol 2021;23(5):922–30. DOI: 10.1007/s12094-020-02534-0
14. Radiopaedia. Epithelioid sarcoma – reference article. 2025. Available at: https://radiopaedia.org/articles/epithelioid-sarcoma
15. Tan Y.-L., Wang L., Li Z. et al. Epithelioid sarcoma of the spine: a review of literature and case report. J Clin Med 2023;12(17):5632. DOI: 10.3390/jcm12175632
16. U.S. Food and Drug Administration. FDA approves tazemetostat for advanced epithelioid sarcoma. FDA, 2020.
17. Straining R., Eighmy W. Tazemetostat: EZH2 inhibitor. J Adv Pract Oncol 2022;13(2):158–63. DOI: 10.6004/jadpro.2022.13.2.7
18. Oncology (CancerNetwork). Three things you should know about identifying and treating epithelioid sarcoma. Oncology 2025;39(1):34–6.
19. National Cancer Institute. Childhood Soft Tissue Sarcoma Treatment (PDQ®): Health Professional Version. Bethesda (MD): NCI, 2025.
20. Blay J.-Y., Le Cesne A., Ray-Coquard I. et al. SELNET clinical practice guidelines for soft tissue sarcoma. Cancer Treat Rev 2022;102:102312. DOI: 10.1016/j.ctrv.2022.102312
21. Needs T., Fillman E.P. Epithelioid sarcoma. StatPearls. Treasure Island (FL): StatPearls Publishing, 2024.
22. Xing Y.M., Pan Z.Y., Li Y.W. et al. [Diagnosis and treatment of epithelioid sarcoma]. Zhonghua Zhong Liu Za Zhi 2011;33(11):872–4. (In Chinese).
23. Casanova M., Ferrari A., Bisogno G. et al. Epithelioid sarcoma in children and adolescents: a report from the Italian and German Soft Tissue Sarcoma Cooperative Groups. Cancer 2021;127(4):600–8. DOI: 10.1002/cncr.33255
24. Ferrari A., de Salvo G.L., Bisogno G. et al. Radiation therapy in pediatric non-rhabdomyosarcoma soft tissue sarcomas: lessons from the European Cooperative Study. Pediatric Blood Cancer 2020;67(9):e28478. DOI: 10.1002/pbc.28478
25. Albertsmeier M., Rauch A., Roeder F. et al. External beam radiation therapy for resectable soft tissue sarcoma: a systematic review and meta-

analysis. Ann Surg Oncol 2018;25(3):754–67. DOI: 10.1245/s10434-017-6081-2
26. Ferrari A., Brennan B., Casanova M. et al. Pediatric Non-rhabdomyosarcoma soft tissue sarcomas: standard of care and treatment recommendations from the European Paediatric Soft Tissue Sarcoma Study Group (EpSSG). Cancer Manag Res 2022;14:2885–902. DOI: 10.2147/CMAR.S368381
27. Kim A., Dome J.S., Meany H.J. Chemotherapy and multidisciplinary approaches to pediatric sarcomas. In: Sarcoma. Ed. by R. Henshaw. Springer, Cham, 2017.
28. Van der Graaf W.T., Gelderblom H. New systemic therapy options for advanced sarcomas. Curr Treat Options Oncol 2012;13(3):306–17. DOI: 10.1007/s11864-012-0196-2
29. Simeone N., Frezza A.M., Zaffaroni N., Stacchiotti S. Tazemetostat for advanced epithelioid sarcoma: current status and future perspectives. Future Oncol 2021;17(10):1253–63. DOI: 10.2217/fon-2020-0781
30. Italiano A., Soria J.C., Toulmonde M. et al. Tazemetostat, an EZH2 inhibitor, in relapsed or refractory B-cell non-Hodgkin lymphoma and advanced solid tumours: a first-in-human, open-label, phase 1 study. Lancet Oncol 2018;19(5):649–59. DOI: 10.1016/S1470-2045(18)30145-1
31. Lautz T.B., Hayes-Jordan A. Recent progress in pediatric soft tissue sarcoma therapy. Semin Pediatr Surg 2019;28(6):150862. DOI: 10.1016/j.sempedsurg.2019.150862
32. Cesne A.L., Bauer S., Demetri G.D. et al. Safety and efficacy of pazopanib in advanced soft tissue sarcoma: PALETTE (EORTC 62072) subgroup analyses. BMC Cancer 2019;19(1):794. DOI: 10.1186/s12885-019-5988-3
33. Jones R.L., Constantinidou A., Olmos D. et al. Role of palliative chemotherapy in advanced epithelioid sarcoma. Am J Clin Oncol 2012;35(4):351–7. DOI: 10.1097/COC.0b013e3182118cf7
34. Shelmerdine S.C., Chavhan G.B., Babyn P.S. et al. Imaging of late complications of cancer therapy in children. Pediatr Radiol 2017;47(3):254–66. DOI: 10.1007/s00247-016-3708-6
35. Nguyen V.X., Nguyen B.D. Proximal-type epithelioid sarcoma of the scrotum: ^{18}F-FDG PET/CT imaging. Clin Nucl Med 2013;38(1):e45–7. DOI: 10.1097/RLU.0b013e31824853db

Вклад авторов
С.О. Гуняков: сбор данных, написание чернового варианта статьи;
Е.В. Инюшкина, А.В. Хижников, В.О. Степанова: сбор данных;
М.Ю. Рыков: написание текста статьи, обработка результатов, редактирование.
Authors' contributions
S.O. Gunyakov: data collection, writing a draft article;
E.V. Inyushkina, A.V. Khizhnikov, V.O. Stepanova: data collection;
M.Yu. Rykov: article writing, processing the results, editing.

ORCID авторов / ORCID of authors
С.О. Гуняков / S.O. Gunyakov: https://orcid.org/0009-0002-4796-8249
Е.В. Инюшкина / E.V. Inyushkina: https://orcid.org/0000-0002-3888-9656
А.В. Хижников / A.V. Khizhnikov: https://orcid.org/0000-0001-7914-651X
В.О. Степанова / V.O. Stepanova: https://orcid.org/0009-0005-2500-5670
М.Ю. Рыков / M.Yu. Rykov: https://orcid.org/0000-0002-8398-7001

Конфликт интересов. Авторы заявляют об отсутствии конфликта интересов по представленной статье.
Conflict of interest. Authors declare no conflict of interest.

Финансирование. Исследование проведено без спонсорской поддержки.
Funding. The study was conducted without sponsorship.

Соблюдение прав пациентов. Родители пациента подписали информированное согласие на публикацию его данных.
Compliance with patient rights. There is given the parental informed consent to the publication of child's data.

Статья поступила: 26.09.2025. **Принята к публикации:** 13.11.2025. **Опубликована онлайн:** 22.04.2026.
Article submitted: 26.09.2025. **Accepted for publication:** 13.11.2025. **Published online:** 22.04.2026.