DOI: https://doi.org/10.17650/2219-4614-2025-17-3-38-44

CC BY 4.0

Злокачественная гигантоклеточная опухоль кости: возможности диагностики и мониторинга процесса при применении деносумаба

С.А. Табакаев, И.Г. Фролова, И.И. Анисеня, А.В. Богоутдинова, Н.В. Васильев, П.К. Ситников, Е.Е. Боберь, П.В. Суркова, А.В. Усова, А.Д. Митриченко, Х.И. Хакимов

Научно-исследовательский институт онкологии – филиал ФГБНУ «Томский национальный исследовательский медицинский центр Российской академии наук»; Россия, 634009 Томск, пер. Кооперативный, 5

Контакты: Станислав Алексеевич Табакаев *stas_tab@bk.ru*

Введение. Гигантоклеточная опухоль (ГКО) кости – относительно редкое новообразование. Ее злокачественная трансформация происходит в 8–10 % случаев и представляет собой саркоматозное перерождение опухоли. В литературе недостаточно данных о рентгенологических признаках и дифференциально-диагностических критериях первичной злокачественной ГКО кости. Отсутствуют также четкие рекомендации относительно диапазона плотности пораженного участка для дифференциальной диагностики.

Цель исследования – проанализировать динамику изменения плотности опухоли у пациентов со злокачественным вариантом ГКО кости с помощью компьютерной томографии с денситометрией.

Материалы и методы. Обследованы 10 пациентов (средний возраст – 45,8 ± 4,2 года, диапазон – 28–58 лет) со злокачественной ГКО кости. Всем больным проводилось лечение деносумабом с последующим хирургическим вмешательством. Изменения в кости оценивали визуально. Денситометрический анализ проводили по разработанной нами методике с определением среднего значения плотности опухоли в единицах Хаунсфилда (HU) и индекса относительной плотности опухоли (k) (отношение плотности опухоли к плотности неизмененной конечности на аналогичном уровне).

Результаты. После 6 введений деносумаба у пациентов появился четкий ободок склероза по периферии опухоли, в структуре которой определялись тонкие полоски оссификации. При анализе денситометрических показателей плотность опухоли после применения деносумаба увеличилась с 46,3 (медиана (Me) 35,0; межквартильный размах (IQR) 51,4) HU до 88,8 (Me 84,8; IQR 118,4) HU, а индекс относительной плотности опухоли – с 0,33 (Me 0,22; IQR 0,45) до 0,68 (Me 0,62; IQR 0,89). С учетом опубликованных нами ранее данных по пороговым значениям этих показателей (≥139,5 HU и ≥0,97 соответственно), при которых снижается вероятность наличия резидуальной опухоли (чувствительность 81,8 %, специфичность 96,6 %), 9 из 10 пациентам было необходимо продолжить терапию.

Заключение. Компьютерная томография с денситометрией позволяет оценить изменения, выявляемые на фоне терапии деносумабом, у пациентов со злокачественным вариантом ГКО кости. По данным рентгенологического исследования, течение данного заболевания имеет особенности. С учетом гистологических вариантов злокачественной ГКО можно предложить более длительные периоды наблюдения и применения деносумаба или смену тактики лечения на дооперационном этапе, а также исследовать возможность применения этого препарата при других первичных опухолях костей.

Ключевые слова: злокачественная гигантоклеточная опухоль кости, компьютерная томография с денситометрией, малигнизация, плотность опухоли

Для цитирования: Табакаев С.А., Фролова И.Г., Анисеня И.И. и др. Злокачественная гигантоклеточная опухоль кости: возможности диагностики и мониторинга процесса при применении деносумаба. Саркомы костей, мягких тканей и опухоли кожи 2025;17(3):38–44.

DOI: https://doi.org/10.17650/2219-4614-2025-17-3-38-44

MALIGNANT GIANT CELL TUMOR OF BONE: POSSIBILITIES OF DIAGNOSIS AND MONITORING OF THE PROCESS WHEN USING THE DENOSUMAB

S.A. Tabakaev, I.G. Frolova, I.I. Anisenya, A.V. Bogoutdinova, N.V. Vasiliev, P.K. Sitnikov, E.E. Bober, P.V. Surkova, A.V. Usova, A.D. Mitrichenko, Kh.I. Khakimov

Cancer Research Institute, Tomsk National Research Medical Center of the Russian Academy of Sciences; 5 Kooperativny Line, Tomsk 634009, Russia

Contacts: Stanislav Alekseevich Tabakaev *stas_tab@bk.ru*

Introduction. Giant cell tumor (GCT) of bone is a relatively rare neoplasm. Its malignant transformation in the form of sarcomatous changes occurs in 8–10 % of cases. The literature lacks data on radiological signs and differential diagnostic criteria of primary malignant GCT of bone. Clear guidelines on the density range of the affected area for differential diagnosis are also absent.

Aim. To analyze dynamics of tumor density changes in patients with malignant GCT of bone using computed tomography densitometry.

Materials and methods. Ten patients (mean age 45.8 ± 4.2 years, range 28–58 years) with malignant GCT of bone were examined. All underwent treatment with denosumab with subsequent surgical intervention. Bone changes were assessed visually. Densitometric analysis was performed in accordance with a method developed by us involving determination of tumor density in Housefield units (HU) and relative tumor density index (k) (ratio between tumor density and density of the unaffected limb at the same level).

Results. After 6 injections of denosumab, a clear sclerotic rim appeared at the tumor periphery containing thin lines of ossification. Analysis of densitometric parameters showed that tumor density after denosumab administration increased from 46.3 (median (Me) 35.0; interquartile range (IQR) 51.4) HU to 88.8 (Me 84.8; IQR 118.4) HU, while relative tumor density index increased from 0.33 (Me 0.22; IQR 0.45) to 0.68 (Me 0.62; IQR 0.89). Earlier we have published threshold values of these parameters (≥139.5 HU and ≥0.97, respectively) at which probability of residual tumor is lowered (sensitivity 81.8 %, specificity 96.6 %). Taking into account these values, 9 of 10 patients required continuation of therapy.

Conclusion. Computed tomography densitometry allows to evaluate changes caused by denosumab therapy in patients with malignant GCT of bone. According to radiological data, progression of this disease has unique features. Taking into account histological types of malignant GCT, longer periods of observation and denosumab administration or changes in treatment tactics at the preoperative stage can be considered, as well as potential use of this drug in other primary bone tumors.

Keywords: malignant giant cell tumor of bone, computed tomography densitometry, malignant transformation, tumor density

For citation: Tabakaev S.A., Frolova I.G., Anisenya I.I. et al. Malignant giant cell tumor of bone: possibilities of diagnosis and monitoring of the process when using the denosumab. Sarkomy kostei, miagkikh tkanei i opukholi kozhi = Bone and Soft Tissue Sarcomas, Tumors of the Skin 2025;17(3):38–44. (In Russ.).

DOI: https://doi.org/10.17650/2219-4614-2025-17-3-38-44

Введение

Гигантоклеточная опухоль (ГКО) составляет до 5–6 % всех новообразований костей [1–3]. Пик заболеваемости приходится на возраст 20–40 лет. Данная опухоль скелета классифицируется как новообразование с неопределенным потенциалом злокачественности. Клиническое течение может варьировать от доброкачественного до локально агрессивного с возможностью малигнизации. В отдельных случаях наблюдается метастатическое поражение, преимущественно легких [4].

Злокачественная трансформация (ГКО) кости происходит в 8–10 % случаев и представляет собой саркоматозное перерождение опухоли [5]. Первичная и рецидивирующая ГКО кости обычно являются доброкачественными новообразованиями, однако иногда они могут подвергаться злокачественному перерождению. Первичная злокачественная ГКО кости возникает в массиве доброкачественной ГКО, выявленной при первичной диагностике. ГКО, подвергшаяся саркоматозной трансформации, может быть представлена остеосаркомой, фибросаркомой или недифференцированной плеоморфной саркомой (злокачественной фиброзной гистиоцитомой) [5]. Вторичная злокачественная ГКО кости возникает в области ранее леченной ГКО, причем в большинстве случаев после предшествующей лучевой терапии. Частота развития злокачественной ГКО кости неизвестна, что, вероятно, связано с неточной диагностикой и непоследовательной номенклатурой. По данным исследований, первичная злокачественная ГКО кости возникает в 1,6 % случаев, вторичная – в 2,4 % [6–8]. Данная патология характеризуется неблагоприятным прогнозом, который хуже при вторичной ГКО.

При рентгенологическом исследовании ГКО определяется как эксцентрично расположенный литиче-

ский очаг в кости, который имеет характерный ячеисто-трабекулярный вид и сопровождается истончением или разрушением кортикального слоя. Граница с метафизом четкая, суставной хрящ не вовлечен в опухолевый процесс [9]. В литературе описаны изменения по результатам лучевых методов исследования, которые возникают при вторичной малигнизации ГКО после предшествующего лечения, – увеличение размеров литических очагов в участке поражения и внекостного мягкотканного компонента. Однако нет сведений о характере изменений кости при первичной злокачественной ГКО и не представлены дифференциально-диагностические признаки этого процесса. Встречаются единичные исследования о количественной оценке плотности ГКО по данным компьютерной томографии (КТ). Плотность очага поражения при этой патологии составляет 20–70 единиц Хаунсфилда (HU) [10]. Однако нет рекомендаций относительно диапазона плотности пораженного ГКО участка для дифференциальной диагностики злокачественного и классического вариантов этой опухоли.

В настоящее время для лечения ГКО применяется современный генно-инженерный препарат деносумаб. Его действие основано на блокировании взаимодействия между RANKL и RANK. RANK – рецептор, который предшественники остеокластов выделяют на поверхности клеточной мембраны для захвата RANKL. RANKL – цитокин, представляющий собой мембранный протеин, стимулирующий активность остеокластов – клеток, ответственных за разрушение костной ткани. Деносумаб, связываясь с RANKL, препятствует его взаимодействию с RANK на поверхности остеокластов, тем самым подавляя их активность. В результате снижается резорбция кости, увеличиваются ее масса и прочность, и замедляется прогрессирование опухоли [11–13]. Деносумаб вызывает репаративные изменения в очаге поражения и широко используется у пациентов с ГКО кости. Однако нет данных о различии в применении этого препарата у больных со злокачественным и классическим вариантами ГКО.

В связи с вышеизложенным представляется интересным изучение картины первичной злокачественной ГКО кости и динамики изменений в очаге поражения при лечении деносумабом с учетом результатов КТ с денситометрией.

Цель исследования – проанализировать динамику изменения плотности опухоли у пациентов со злокачественным вариантом ГКО с помощью КТ с денситометрией.

Материалы и методы

В исследование включены 10 пациентов (средний возраст – 45,8 ± 4,2 года, диапазон – 28–58 лет) со злокачественным вариантом ГКО кости, у которых диагноз был подтвержден морфологически до начала лечения с помощью трепанобиопсии. Всем больным проводили комбинированную терапию, включающую применение таргетного препарата деносумаб с последующим хирургическим вмешательством в виде резекции различного объема и определением степени патоморфоза по системе A.G. Huvos [14]. Исследование пораженного отдела скелета проводили с помощью компьютерного томографа Somatom Emotion 6 (Siemens) до лечения и на этапах терапии деносумабом.

Изменения в кости оценивали визуально с определением локализации, структуры и наличия/отсутствия внекостного компонента. Денситометрический анализ проводили по разработанной нами методике [15] с определением среднего значения плотности опухоли, представленного в HU, на уровне средних отделов в аксиальной проекции и индекса относительной плотности опухоли (k) (отношение плотности опухоли к плотности неизмененной конечности на аналогичном уровне). Все измерения выполняли до лечения и после 6 введений деносумаба (табл. 1).

Статистическую обработку данных проводили с помощью компьютерной программы Statistica 10.0. Поскольку согласия с нормальным законом распределения в выборках не было достигнуто, использовались непараметрические критерии (критерий знаков, кри-

Таблица 1. *Характеристика пациентов со злокачественным вариантом гигантоклеточной опухоли кости*

Table 1. *Characteristics of the patients with malignant type of giant cell tumor of bone*

Пациент Patient	Пол Sex	Возраст Age	Плотность опухоли, HU Tumor density, HU		Индекс относительной плотности опухоли Relative tumor density index	
			0M	6M	k0M	k6M
1	М M	56	51,2	86,4	0,46	0,69
2	Ж F	58	35,6	163,2	0,31	1,16
3	М M	29	51,5	66,5	0,4	0,47

Окончание табл. 1
End of table 1

Пациент Patient	Пол Sex	Возраст Age	Плотность опухоли, HU Tumor density, HU		Индекс относительной плотности опухоли Relative tumor density index	
			0M	6M	k0M	k6M
4	Ж F	33	21,9	90,6	0,19	0,59
5	M M	54	53,4	84,2	0,48	0,67
6	Ж F	32	29,3	89,1	0,21	0,63
7	M M	57	41,8	127,6	0,08	0,95
8	M M	57	34,8	165,6	0,25	0,61
9	Ж F	28	54,1	65,2	0,34	1,13
10	M M	54	50,8	88,5	0,49	0,72

Примечание. *M – мужской; Ж – женский.*
Note. *M – male; F – female.*

терий Уилкоксона для анализа зависимых переменных). Различия считались статистически значимыми при $p < 0,05$.

Результаты

В исследование вошли 5 мужчин и 5 женщин. У 4 пациентов ГКО локализовалась в дистальном метаэпифизе бедренной кости, у 2 – в проксимальном метаэпифизе большеберцовой кости, у 4 – в дистальном метаэпифизе лучевой кости.

При визуальной оценке участка поражения у пациентов определялся литический участок деструкции с нечеткими контурами, со вздутием пораженного отдела кости и формированием внекостного компонента. На некоторых участках не было четкой границы с окружающими мягкими тканями (рис. 1). После 6 введений деносумаба появился четкий ободок склероза по периферии опухоли с ограничением участка поражения от окружающих мягких тканей. При этом в структуре опухоли отмечено появление тонких перегородок

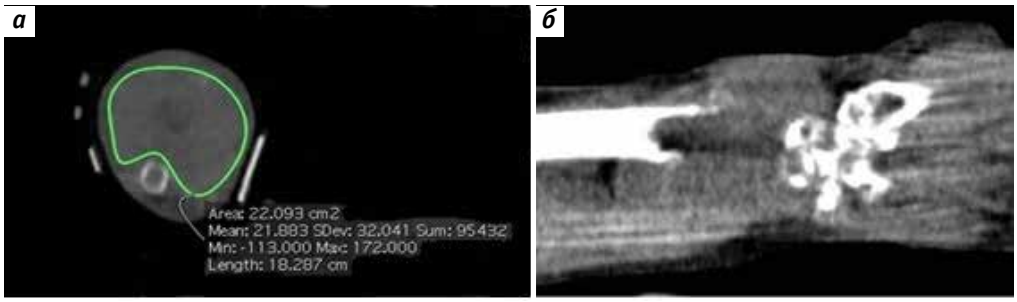

Рис. 1. *Компьютерная томография пациента С., 33 лет, до начала лечения деносумабом: а – аксиальная проекция; б – фронтальная проекция. В дистальном эпиметафизе лучевой кости определяется участок деструкции литического характера с нечеткими контурами, разрушением кортикального слоя кости и формированием внекостного компонента. Пораженный отдел кости значительно вздут*

Fig. 1. *Computed tomography of patient S., 33 years, prior to denosumab treatment: a – axial projection; б – frontal projection. In the distal metaepiphysis of the radius, an area of lytic destruction with indistinct margins, destruction of the cortical layer of the bone, and formation of extraosseous component is visualized. The affected part of the bone is significantly expanded*

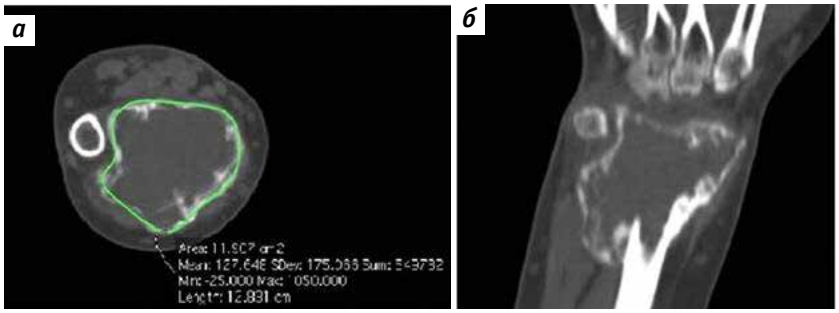

Рис. 2. *Компьютерная томография пациента С., 33 лет, после 6 введений деносумаба: а – аксиальная проекция; б – фронтальная проекция. В динамике отмечается появление полностью замкнутого ободка остеосклероза по периферии участка деструкции с ограничением внекостного компонента опухоли, участков оссификации в структуре зоны поражения*

Fig. 2. *Computed tomography of patient S., 33 years, after 6 administrations of denosumab: a – axial projection; б – frontal projection. Appearance of fully closed rim of osteosclerosis in the periphery of the destruction area limiting extraosseous component of the tumor, areas of ossification in the affected zone are visualized*

за счет оссификации, расположенных преимущественно по периферии (рис. 2).

При анализе денситометрических показателей средняя плотность опухоли составила 46,3 (медиана (Me) 35; межквартильный размах (IQR) 51,4) HU, минимальная плотность – 21,9 HU, максимальная – 54,1 HU. Данные показатели свидетельствуют о том, что плотность злокачественного варианта ГКО значительно ниже верхнего предела плотности, обозначенного в литературе, который составляет 70 HU [10]. После 6 введений деносумаба средняя плотность опухоли увеличилась до 88,8 (Me 84,8; IQR 118,4) HU, минимальная плотность составила 65,2 HU, максимальная – 165,6 HU (рис. 3).

При анализе всех случаев у 2 пациентов значение средней плотности опухоли оставалось ниже верхнего описанного предела (65,2 и 66,5 HU). Изменения среднего значения плотности были статистически значимыми.

Значение индекса относительной плотности опухоли до лечения было 0,33 (Me 0,22; IQR 0,45), минимальное значение составило 0,08, максимальное – 0,49. В предыдущей нашей работе мы представили данные о том, что индекс относительной плотности опухоли до применения деносумаба был ≤0,5. Это означает, что плотность опухоли более чем в 2 раза ниже плотности здоровой кости. После 6 введений деносумаба данный показатель был равен 0,68 (Me 0,62; IQR 0,89), его минимальное значение составило 0,47 ($n = 1$), максимальное – 1,16 (рис. 4).

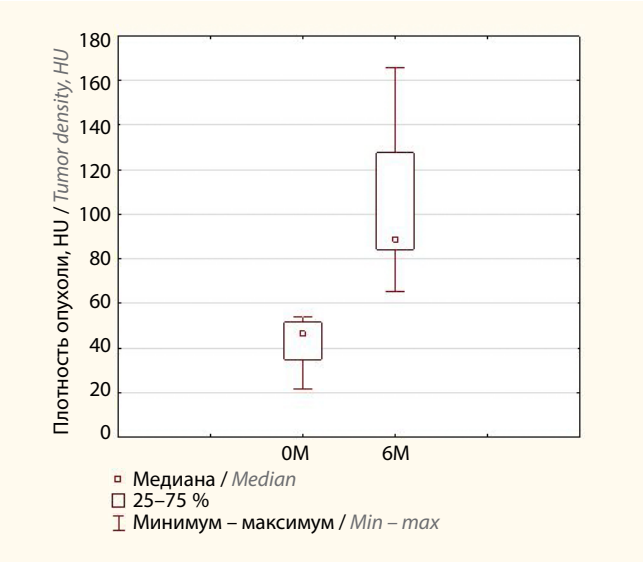

Рис. 3. *Динамика изменения среднего значения плотности опухоли у пациентов со злокачественным вариантом гигантоклеточной опухоли до лечения (0M) и после 6 введений препарата (6M)*

Fig. 3. *Dynamics of mean tumor density in patients with malignant giant cell tumor of bone prior to treatment (0M) and after 6 administrations of the drug (6M)*

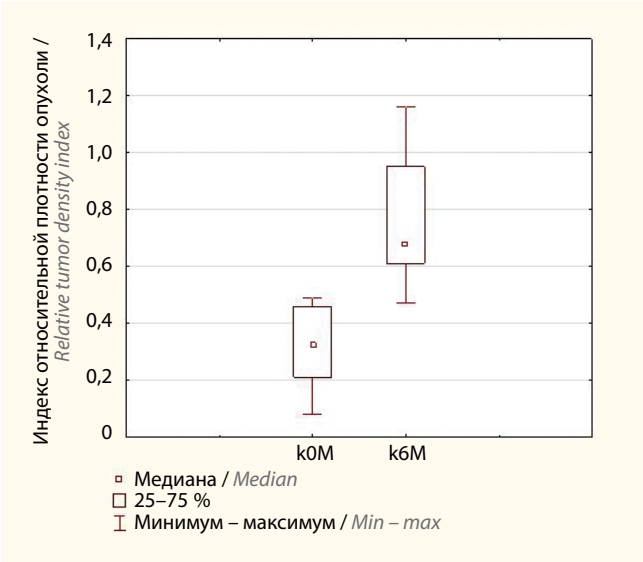

Рис. 4. *Динамика изменения индекса относительной плотности опухоли у пациентов со злокачественным вариантом гигантоклеточной опухоли до лечения (k0M) и после 6 введений препарата (k6M)*

Fig. 4. *Dynamics of relative tumor density index in patients with malignant type of giant cell tumor prior to treatment (k0M) and after 6 administrations of the drug (k6M)*

Далее, после выполнения резекции опухоли, проведено морфологическое исследование полученного материала. Степень патоморфоза оценивали по системе A.G. Huvos, в которой учитывается процент лечебных изменений. Так, при патоморфозе III степени некроз распространяются более чем на 90 % объема при наличии жизнеспособных опухолевых клеток, при патоморфозе IV степени отмечается отсутствие жизнеспособных опухолевых клеток. Относительно ГКО в данной схеме оценки патоморфоза учитывают любые морфологические элементы, которые отличаются от опухолевых клеток (участки реактивного костеобразования, рыхлая соединительная ткань, воспалительные элементы, некроз). У всех 10 пациентов выявлен патоморфоз III степени по системе A.G. Huvos.

Обсуждение

Ранее мы публиковали данные о пороговых значениях средней плотности опухоли и индекса относительной плотности опухоли после 6 введений деносумаба, которые позволили принять решение о проведении резекции или продолжении терапии этим препаратом [16]. Они составили 139,5 HU и 0,97 соответственно. Мы выявили, что при достижении этих показателей и наличии полностью сформированного ободка склероза существует небольшая вероятность присутствия резидуальных опухолевых клеток (чувствительность 81,8 %, специфичность 96,6 %, точность 92,5 %).

Результаты анализа показали, что среднее значение плотности опухоли после 6 введений деносумаба у пациентов со злокачественным вариантом ГКО кости в нашей выборке было ниже порогового значения. У 1 больного оно составило 163,2 HU, у 1 – 165,6 HU. Значения индекса относительной плотности опухоли также были выше порогового значения (1,13 и 1,16 соответственно). Однако только у 1 пациента эти 2 показателя одновременно оказались выше пороговых значений (163,2 HU и 1,16). С учетом полученных данных 9 из 10 больных рекомендовано продолжить терапию деносумабом с последующим контролем через 3 введения.

Заключение

Злокачественная ГКО кости встречается редко. Ее выявление затруднено из-за отсутствия четких диагностических критериев. Результаты нашего исследования показали, что КТ с денситометрией позволяет оценить изменения, обнаруживаемые на этапах терапии деносумабом у пациентов со злокачественным вариантом ГКО кости. Показатели среднего значения плотности опухоли и индекса относительной плотности опухоли у таких больных значительно ниже, чем у пациентов с классическим вариантом ГКО, а динамика изменений при терапии деносумабом значительно меньше выражена. Это говорит о том, что течение злокачественного варианта ГКО кости имеет особенности. В связи с вышесказанным, а также с учетом гистологических вариантов злокачественной ГКО или вариантов, в которые она способна трансформироваться, для пациентов со злокачественной ГКО кости можно предложить более длительные периоды наблюдения и применения деносумаба или смену тактики лечения на дооперационном этапе.

Согласно полученным данным можно рассматривать применение деносумаба при первичных опухолях костей, тем более что в некоторых исследованиях описываются возможные мишени воздействия этого препарата у пациентов с данной патологией [12]. В дальнейшем целесообразно продолжить набор материала для более точной оценки эффективности деносумаба.

ЛИТЕРАТУРА / REFERENCES

1. Lopez-Pousa A., Martırn Broto J., Garrido T., Varzquez J. Giant cell tumour of bone: new treatments in development. Clin Transl Oncol 2015;17(6):419–30. DOI: 10.1007/s12094-014-1268-5
2. Unni K.K., Inwards C. Dahlin's bone tumours: general aspects and data on 10165 cases. Philadelphia, Pennsylvania: Lippincott Williams and Wilkins, 2010.
3. Nagano A., Urakawa H., Tanaka K., Ozaki T. Current management of giant-cell tumor of bone in the denosumab era. Jpn J Clin Oncol 2022;52(5):411–6. DOI: 10.1093/jjco/hyac018
4. Kito M., Matusmoto S., Tanizawa K. et al. Pulmonary metastasis from giant cell tumor of bone: clinical outcome prior to the introduction of molecular target therapy. Jap J Clin Oncol 2017;6(47):529–34. DOI: 10.1093/jjco/hyx033
5. Tahir I., Andrei V., Pollock R., Saifuddin A. Malignant giant cell tumour of bone: a review of clinical, pathological and imaging features. Skeletal Radiol 2022;51(5):957–70. DOI: 10.1007/s00256-021-03913-6
6. Bertoni F., Bacchini P., Staals E.L. Malignancy in giant cell tumor of bone. Cancer 2003;97(10):2520–9. DOI: 10.1002/cncr.11359
7. Domovitov S.V., Healey J.H. Primary malignant giant-cell tumor of bone has high survival rate. Ann Surg Oncol 2010;17(3):694–701. DOI: 10.1245/s10434-009-0803-z
8. Palmerini E., Picci P., Reichardt P., Downey G. Malignancy in giant cell tumor of bone: a review of the literature. Technol Cancer Res Treat 2019;18:1533033819840000. DOI: 10.1177/1533033819840000
9. Kransdorf M.J., Murphey M.D. Giant cell tumor. In: Imaging of bone tumors and tumor-like lesions, techniques and applications. Springer, 2009. Pp. 321–365.
10. Amanatullah D.F., Clark T.R., Lopez M.J. et al. Giant cell tumor of bone. Orthopedics 2014;3(37):112–20. DOI: 10.3928/01477447-20140124-08
11. Дыдыкина П.С., Петрова Е.В., Дыдыкина И.С. Динамика клинико-рентгенологических показателей на фоне терапии деносумабом у больных ревматоидным артритом, получающих глюкокортикоиды: предварительные результаты. Научно-практическая ревматология 2015;53(4):397–402. DOI: 10.14412/1995-4484-2015-397-402

Dydykina P.S., Petrova E.V., Dydykina I.S. Dynamics of clinical and radiological parameters on the background of denosumab therapy in patients with rheumatoid arthritis receiving glucocorticoids: preliminary results. Nauchno-prakticheskaya revmatologiya = Scientific and Practical Rheumatology 2015;53(4):397–402. DOI: 10.14412/1995-4484-2015-397-402
12. Герштейн Е.С., Тимофеев Ю.С., Зуев А.А., Кушлинский Н.Е. Лиганд-рецепторная система RANK/RANKL/OPG и ее роль при первичных новообразованиях костей (анализ литературы и собственные результаты). Успехи молекулярной онкологии 2015;3(2):51–9. DOI: 10.17650/2313-805X-2015-2-3-51-59
Gershtein E.S., Timofeev Yu.S., Zuev A.A., Kushlinsky N.E. The ligand-receptor system RANK/RANKL/OPG and its role in primary bone neoplasms (literature analysis and own results). Uspekhi molekulyarnoy onkologii = Advances in Molecular Oncology 2015;3(2):51–9. DOI: 10.17650/2313-805X-2015-2-3-51-59
13. Basu Mallick A., Chawla S.P. Giant cell tumor of bone: an update. Curr Oncol Rep 2021;23(5):51. DOI: 10.1007/s11912-021-01047-5
14. Huvos A.G., Rosen G., Marcove R.C. Primary osteogenic sarcoma: pathologic aspects in 20 patients after treatment with chemotherapy en bloc resection, and prosthetic bone replacement. Arch Pathol Lab Med 1977;101(1):14–8.
15. Табакаев С.А., Фролова И.Г., Анисеня И.И. и др. Анализ плотностных характеристик гигантоклеточной опухоли кости при лечении деносумабом по данным компьютерной томографии. Онкологический журнал: лучевая диагностика, лучевая терапия 2021;4(1):31–41. DOI: 10.37174/2587-7593-2021-4-1-31-41
Tabakaev S.A., Frolova I.G., Anisenya I.I. et al. Analysis of density characteristics of giant cell bone tumor in denosumab treatment according to computed tomography. Onkologicheskij zhurnal: luchevaya diagnostika, luchevaya terapiya. Oncological Journal: Radiation Diagnostics, Radiation Therapy 2021;4(1):31–41. (In Russ.). DOI: 10.37174/2587-7593-2021-4-1-31-41
16. Табакаев С.А., Фролова И.Г., Анисеня И.И. и др. Сравнительный анализ количественных данных компьютерной томографии и морфологического исследования у пациентов с гигантоклеточной опухолью кости при лечении деносумабом. Сибирский онкологический журнал 2021;20(2):22–8. DOI: 10.21294/1814-4861-2021-20-2-22-28
Tabakaev S.A., Frolova I.G., Anisenya I.I. et al. Comparative analysis of quantitative computed tomography and morphological examination data in patients with giant cell bone tumor treated with denosumab. Sibirskiy onkologicheskiy zhurnal = Siberian Oncological Journal 2021; 20(2):22–8. (In Russ.). DOI: 10.21294/1814-4861-2021-20-2-22-28

Вклад авторов
С.А. Табакаев, И.Г. Фролова: разработка дизайна исследования, сбор данных, анализ полученных данных, написание текста статьи;
И.И. Анисеня, А.В. Богоутдинова, П.К. Ситников, Х.И. Хакимов: сбор данных;
Н.В. Васильев: интерпретация данных гистологического исследования;
Е.Е. Боберь, П.В. Суркова, А.В. Усова: обзор публикаций по теме статьи;
А.Д. Митриченко: статистическая обработка полученных данных.
Authors' contributions
S.A. Tabakaev, I.G. Frolova: development of the research design, data collection, analysis of the data obtained, article writing;
I.I. Anisenya, A.V. Bogoutdinova, P.K. Sitnikov, Kh.I. Khakimov: data collection;
N.V. Vasiliev: interpretation of histological examination data;
E.E. Bober, P.V. Surkova, A.V. Usova: review of publications on the topic of the article;
A.D. Mitrichenko: statistical processing of the received data.

ORCID авторов / ORCID of authors
С.А. Табакаев / S.A. Tabakaev: https://orcid.org/0000-0002-1427-0162
И.Г. Фролова / I.G. Frolova: https://orcid.org/0000-0001-5227-006X
И.И. Анисеня / I.I. Anisenya: https://orcid.org/0000-0003-3882-4665
А.В. Богоутдинова / A.V. Bogoutdinova: https://orcid.org/0000-0001-6309-2000
Н.В. Васильев / N.V. Vasiliev: https://orcid.org/0000-0002-4066-2688
П.К. Ситников / P.K. Sitnikov: https://orcid.org/0000-0003-0674-2067
Е.Е. Боберь / E.E. Bober: https://orcid.org/0000-0002-6235-5611
П.В. Суркова / P.V. Surkova: https://orcid.org/0000-0001-6845-6037
А.В. Усова / A.V. Usova: https://orcid.org/0000-0003-1679-010X
А.Д. Митриченко / A.D. Mitrichenko: https://orcid.org/0009-0000-1158-9736
Х.И. Хакимов / Kh.I. Khakimov: https://orcid.org/0000-0002-8676-2932

Конфликт интересов. Авторы заявляют об отсутствии конфликта интересов по представленной статье.
Conflicts of interest. Authors declare no conflict of interest.

Финансирование. Исследование проведено без спонсорской поддержки.
Funding. The study was performed without external funding.

Соблюдение прав пациентов и правил биоэтики
Протокол исследования одобрен комитетом по биомедицинской этике Научно-исследовательского института онкологии – филиала ФГБНУ «Томский национальный исследовательский медицинский центр Российской академии наук».
Все пациенты подписали информированное согласие на участие в исследовании и публикацию своих данных.
Compliance with patient rights and principles of bioethics
The study protocol was approved by the biomedical ethics committee of Cancer Research Institute, Tomsk National Research Medical Center of the Russian Academy of Sciences.
All patients signed an informed consent to participate in the study and publish their data.

Статья поступила: 12.06.2025. **Принята к публикации:** 10.07.2025. **Опубликована онлайн:** 13.10.2025.
Article submitted: 12.06.2025. **Accepted for publication:** 10.07.2025. **Published online:** 13.10.2025.