DOI: https://doi.org/10.17650/2219-4614-2025-17-3-57-67

CC BY 4.0

Безопасность и эффективность выполнения радиочастотной аблации при десмоидном фиброматозе мягких тканей

А.М. Галустов, Е.А. Сушенцов, Д.И. Софронов, А.К. Валиев, В.Б. Матвеев, А.В. Федорова, Т.А. Макарова, Б.Ю. Бохян, А.С. Астафурова, К.Н. Магомедова, Н.С. Бабкин

ФБГУ «Национальный медицинский исследовательский центр онкологии им. Н.Н. Блохина» Минздрава России; Россия, 115522 Москва, Каширское шоссе, 24

Контакты: Артем Маратович Галустов *artem115583@mail.ru*

Введение. Десмоидный фиброматоз – редкая, локально агрессивная опухоль, развивающаяся из соединительной ткани и характеризующаяся местнодеструирующим, инвазивным ростом, высоким потенциалом рецидивирования и отсутствием способности к метастазированию. В последние годы предприняты усилия по стандартизации лечения этого заболевания, но все современные методы терапии имеют недостатки и не гарантируют отсутствия прогрессирования заболевания.

Цель исследования – оценить безопасность и эффективность использования радиочастотной аблации у пациентов с десмоидной опухолью.

Материалы и методы. В исследование включены 9 взрослых пациентов обоих полов (4 мужчины и 5 женщин) в возрасте 21–65 лет с морфологически верифицированным диагнозом десмоидной фибромы мягких тканей экстраабдоминальной локализации. В исследуемой группе всем пациентам до выполнения процедуры проводили контрольное обследование. Воздействие на десмоидную фиброму проводили поэтапно небольшими объемами (2–50 см^3) с учетом размеров образований. Оценку эффективности определяли по регрессии болевого синдрома по шкалам VAS и Watkins, а также на основании анализа общего состояния по шкале Карновского. Оценку безопасности проводили по шкале Clavien–Dindo.

Результаты. Проведен анализ динамики болевого синдрома по шкалам VAS и Watkins до и после получения лечения пациентами. По шкалам VAS (p = 0,004) и Watkins (p = 0,014) отмечались статистически значимые изменения. Болевой синдром у пациентов регрессировал до 50 %, а процент отказа от приема анальгетиков вырос до 66,7 %. Также в процессе анализа общего состояния по шкале Карновского отмечались статистически значимые изменения (p = 0,015). Выявлено повышение среднего показателя до 90 %. Осложнений на момент исследования не обнаружено.

Заключение. Радиочастотная аблация показала себя как безопасный и эффективный метод лечения десмоидных фибром, но требует дальнейшего исследования на большем числе пациентов.

Ключевые слова: десмоидный фиброматоз, десмоидная фиброма, радиочастотная аблация

Для цитирования: Галустов А.М., Сушенцов Е.А., Софронов Д.И. и др. Безопасность и эффективность выполнения радиочастотной аблации при десмоидном фиброматозе мягких тканей. Саркомы костей, мягких тканей и опухоли кожи 2025;17(3):57–67.

DOI: https://doi.org/10.17650/2219-4614-2025-17-3-57-67

SAFETY AND EFFICACY OF RADIOFREQUENCY ABLATION IN DESMOID-TYPE FIBROMATOSIS

A.M. Galustov, E.A. Sushentsov, D.I. Sofronov, A.K. Valiev, V.B. Matveev, A.V. Fedorova, T.A. Makarova, B.Yu. Bokhyan, A.S. Astafurova, K.N. Magomedova, N.S. Babkin

N.N. Blokhin National Medical Research Center of Oncology, Ministry of Health of Russia; 24 Kashirskoe Shosse, Moscow 115522, Russia

Contacts: Artem Maratovich Galustov *artem115583@mail.ru*

Introduction. Desmoid-type fibromatosis is a rare locally aggressive tumor originating in connective tissue and characterized by locally destructive invasive growth, high recurrence potential and absence of metastases. In recent years, attempts to standardize the treatment of this disease were made but all current therapy methods have disadvantages and do not guarantee absence of disease progression.

Aim. To evaluate safety and efficacy of radiofrequency ablation in patients with desmoid tumors.
Materials and methods. The study included 9 adult patients of both genders (4 men and 5 women) aged 21–65 years with morphologically verified diagnosis of desmoid tumor of the soft tissues with extra-abdominal location. All patients in the study group underwent control examination prior to the procedure. The treatment was performed in several stages at low volume (2–50 cm3) taking into account tumor size. Efficacy was determined using pain syndrome regression per the VAS and Watkins scale, as well as Karnofsky Performance Status Scale. Safety was evaluated per the Clavien–Dindo Scale.
Results. Analysis of pain syndrome dynamics per the VAS and Watkins scale before and after treatment was performed. For both VAS (p = 0.004) and Watkins scale (p = 0.014), statistically significant changes were observed. Pain syndrome decreased to 50 %, and the percentage of patients declining analgesics increased to 66.7 %. Analysis of the performance status per the Karnofsky scale also showed statistically significant changes (p = 0.015). Mean value increased to 90 %. No complications were reported at the time of the study.
Conclusion. Radiofrequency ablation showed itself to be a safe and effective method for treatment of desmoid tumors. However, further studies are necessary involving more patients.

Keywords: desmoid-type fibromatosis, desmoid tumor, radiofrequency ablation

For citation: Galustov A.M., Sushentsov E.A., Sofronov D.I. et al. Safety and efficacy of radiofrequency ablation in desmoid-type fibromatosis. Sarkomy kostei, miagkikh tkanei i opukholi kozhi = Bone and Soft Tissue Sarcomas, Tumors of the Skin 2025;17(3):57–67.

DOI: https://doi.org/10.17650/2219-4614-2025-17-3-57-67

Введение

Десмоидная опухоль, или десмоидная фиброма (ДФ), – редкое доброкачественное, но локально агрессивное новообразование, развивающееся из соединительной ткани, характеризующееся переменным и часто непредсказуемым клиническим течением. ДФ относится к промежуточному типу фибробластических опухолей, характеризующихся местнодеструирующим, инвазивным ростом, высоким потенциалом рецидивирования и отсутствием способности к метастазированию. Это довольно редкая патология соединительной ткани с частотой 2–4 случая на 1 млн человек, составляющая не более 0,01–0,03 % всех опухолей мягких тканей. ДФ развиваются из мышечно-апоневротических структур или рубцовой ткани в результате перенесенной травмы или хирургического вмешательства и могут встречаться в любой анатомической области человеческого организма [1, 2].

Выделяют абдоминальные ДФ, локализующиеся в мягких тканях передней брюшной стенки; интраабдоминальные, исходящие из мезенхимальных структур брыжейки кишки, забрюшинного пространства и малого таза; экстраабдоминальные, локализующиеся на голове, шее, конечностях, плечевом поясе, грудной стенке, поясничной области; а также с мультифокальным ростом.

Согласно отечественным и зарубежным (Национальная всеобщая онкологическая сеть) рекомендациям, варианты лечения ДФ зависят от локализации опухоли, вероятности ее прогрессирования и предпочтений пациентов. На 1-м этапе рекомендуется активное наблюдение. Такой первоначальный подход не влияет на эффективность последующих методов лечения [1–4]. Таким образом, будучи осторожным и позволяя избегать потенциального вреда в опытных руках, активное наблюдение считается первым шагом после постановки диагноза у большинства пациентов. Ни хирургическое вмешательство, ни другие формы активного лечения не предлагаются в качестве первичной терапии при постановке диагноза. С учетом непредсказуемого течения заболевания активное лечение следует рассматривать только в случае стойкого прогрессирования [3, 4]. Прогрессирование при однократном обследовании, особенно при отсутствии специфических симптомов и в некритических анатомических участках, само по себе не должно рассматриваться как показание к немедленному началу активного лечения.

Активное наблюдение означает, что пациенты должны находиться под ежемесячным контролем методом магнитно-резонансной томографии (МРТ) (или компьютерной томографии (КТ), если МРТ невозможна) в течение 1–3 мес; при отсутствии прогрессирования – переход на интервал раз в 3 мес и далее раз в 6 мес/1 год. Решение об активном лечении следует отложить до появления последующего прогрессирования или усиления выраженности симптомов, оцениваемого с помощью по крайней мере 2 дополнительных обследований. Фактически эта тактика позволяет избежать чрезмерного лечения пациентов, которые могут спонтанно регрессировать, и препятствует лечению стабильных пациентов с невыраженной симптоматикой [5]. Однако, когда опухоль локализуется близко к критиче-

ским структурам, которые могут представлять значительную угрозу для жизни пациента (например, брыжеечная недостаточность или ДФ головы и шеи), может быть принято решение о раннем начале активной терапии в связи с высокими угрозами жизни пациента [2].

При выборе хирургического пособия как 1-й линии терапии необходимо руководствоваться вероятностью радикального удаления опухоли (R0) и соблюдением принципов футлярности при планировании оперативного вмешательства. Это особенно применимо для расположения ДФ на брюшной стенке. Рассмотреть возможность выполнения циторедуктивных операций оптимально при жизнеугрожающих состояниях или сильном болевом синдроме, значительно снижающем качество жизни [2, 6–9].

Лучевая терапия с гипертермией является «золотым стандартом» лечения ДФ с прогрессирующим течением. На основании результатов ретроспективных исследований риск прогрессирования заболевания после только лучевой терапии составляет 19 % против 29 % после только операции [10]. При добавлении лучевой терапии к хирургическому пособию наблюдалось снижение ожидаемого абсолютного риска рецидива после операции на 12 % (25 % против 37 %) [11–14]. Результат после лучевой терапии аналогичен таковому при сочетании хирургического вмешательства и лучевой терапии (23 % против 22 %) [15–17].

Варианты системного лекарственного лечения ДФ включают антигормональную терапию, нестероидные противовоспалительные препараты, ингибиторы тирозинкиназы и низкие дозы или обычные схемы химиотерапии, включая липосомальный доксорубицин [18–21]. Также в декабре 2023 г. Управление по санитарному надзору за качеством пищевых продуктов и медикаментов (США) зарегистрировало новый препарат для лечения ДФ – нирогацестат, частота объективного ответа у которого была значительно выше (41 % против 8 %; p <0,001) по сравнению с группой, получавшей плацебо [22]. Из-за отсутствия сравнительных исследований невозможно установить окончательную последовательность системных вариантов лечения. В целом разумно сначала применять менее токсичную терапию, а затем поэтапно вводить более токсичные агенты. Из множества возможных вариантов системного лечения предлагается выбор схемы терапии с учетом уровня доказательств, общей скорости ответа, выживаемости без прогрессирования, простоты введения и ожидаемой токсичности вводимого препарата [1, 2, 21].

В последние годы набирает популярность новый метод малоинвазивного хирургического лечения ДФ – радиочастотная аблация (РЧА). Первый случай применения этого метода зафиксирован в Гонконге в 2007 г., когда удачно было проведено лечение ДФ поясничной области с полным эффектом [23]. Безрецидивный период на момент публикации описания клинического случая составил 28 мес. В дальнейшем данный метод продолжили исследовать в США, где в 2009 г. представили данные 4 клинических случаев лечения ДФ с помощью РЧА. Результаты также оказались обнадеживающими: безрецидивная выживаемость пациентов составила 2 года [24]. Сходные результаты исследований и клинических наблюдений публиковались в Италии в 2014 г. [25]. В 2022 г. в Китае опубликованы данные многолетнего ведения пациента с ДФ огромных размеров, которому планомерно выполняли аблацию критических точек опухоли [26].

В январе 2024 г. на ученом совете НМИЦ онкологии им. Н.Н. Блохина утверждено проведение проспективного клинического исследования по изучению безопасности и эффективности применения РЧА для лечения больных ДФ.

Цель исследования – оценить безопасность и эффективность использования РЧА у пациентов с ДФ.

Материалы и методы

В исследование включены взрослые пациенты с морфологически верифицированным диагнозом ДФ мягких тканей экстраабдоминальной локализации. В исследуемой группе всем пациентам до выполнения процедуры проводили контрольное обследование. Воздействие на солидную ткань ДФ проводили с помощью высокочастотных радиоволн, которые генерируют локальный нагрев 70–90 °C в целевой области. Процедуры проводили поэтапно небольшими объемами (2–50 см^3) с учетом размеров образований. Через 1 мес выполняли оценку эффекта с помощью МРТ- и КТ-исследований и в случае обнаружения солидных компонентов опухоли проводили повторное хирургическое лечение с последующим активным наблюдением через 1 мес. В случае отсутствия солидного компонента эффект оценивали по объему некротического процесса и отслеживали в динамике каждые 3 мес. Первичная конечная точка исследования – клинический эффект (снижение болевого синдрома по шкалам VAS и Watkins). Вторичной конечной точкой принято отсутствие данных о прогрессировании заболевания в течение 24 мес после окончания лечения.

На момент написания статьи в наш центр с января 2024 г. обратились 22 пациента с диагнозом ДФ экстраабдоминальной локализации. Тринадцать пациентов не включены в клиническое исследование ввиду большого объема опухоли (>500 см^3), неэкстраабдоминальной локализации или бессимптомного течения и стабилизации заболевания, не предполагающих введения активной тактики лечения.

В контрольную группу вошли 9 пациентов (4 мужчины и 5 женщин) в возрасте 21–65 лет. Средний объ-

ем опухоли составил 102,79 см^3, самой частой локализацией оказались мягкие ткани ягодичной области (3 случая). У 4 пациентов при обследовании выявлена связь с критическими структурами: в 2 случаях артерия и вена прилежали к опухоли, у 1 пациента они проходили в ее толще, в 4 случаях к опухоли прилежал нерв. Число первичных пациентов составило 2, лекарственное лечение проведено 2 пациентам, лучевая терапия – 3, хирургическое пособие применяли в 7 случаях. До проведения лечения (РЧА) 8 пациентов жаловались на болевой синдром. Средний показатель по VAS до начала лечения составил 4 ± 3 балла, по Watkins – 1 балл. Общее состояние пациентов оценивали по шкалам Карновского и Восточной кооперативной онкологической группы, на долечебном этапе средние показатели составили 80 % и 1 ± 0 баллов соответственно. Анальгетики (нестероидные противовоспалительные препараты) на постоянной основе принимали 2 пациента; периодически при болях – 4, курсами – 2, не принимал 1 пациент (табл. 1, 2).

Данным пациентам выполнено 37 РЧА. Среднее время процедуры составило 32 (16–242) мин, время воздействия на 1 зону – 8 (3–10) мин. Среднее число используемых игл для 1 процедуры составило 6 шт. В 51,4 % случаев температурный режим составил 90 °C, в 48,6 % – 70–80 °C. В 86,5 % процедур электроды работали в биполярной паре против 13,5 % в монополяре. Анестезию в большинстве случаев проводили местную (n = 31), в 3 случаях – проводниковую (блокада плечевого сплетения). При данных манипуляциях навигацию проводили с помощью КТ. Общий наркоз применяли в 3 операциях, где навигацией послужил ультразвуковой контроль (табл. 3, 4).

Результаты

Нами проведен анализ динамики болевого синдрома по шкалам VAS и Watkins до и после получения пациентами лечения (табл. 5, 6).

Результаты проведенного анализа показали, что по шкалам VAS (p = 0,004) и Watkins (p = 0,014) отмечались статистически значимые изменения (рис. 1). Болевой синдром у пациентов регрессировал до 50 %, а процент отказа от приема анальгетиков вырос до 66,7 %.

Также в процессе анализа общего состояния по шкале Карновского отмечались статистически значимые изменения (p = 0,015), повышение среднего показателя до 90 % (табл. 7, рис. 2).

Таблица 1. *Описательная статистика количественных переменных (n = 9)*

Table 1. *Descriptive statistics of quantitative variables (n = 9)*

Показатель Parameter	Среднее значение ± стандартное отклонение/медиана Mean ± standard deviation/median	Min	Max
Возраст, лет Age, years	39,3 ± 14,3	21,0	65,0
Рост, см Height, cm	168,3 ± 9,0	154,0	182,0
Масса тела, кг Weight, kg	77,8 ± 20,9	50,0	112,0
Индекс массы тела, кг/м^2 Body mass index, kg/m^2	27,20 ± 5,87	19,29	36,21
Сумма баллов по шкале ECOG ECOG score	1 ± 0	1	1
Состояние по шкале Карновского, % Karnofsky performance status, %	80	70	90
Число процедур радиочастотной абляции Number of radiofrequency ablation procedures	4 ± 3	1	10

Примечание. *ECOG – Восточная кооперативная онкологическая группа.*
Note. ECOG – Eastern Cooperative Oncology Group.

Таблица 2. *Описательная статистика категориальных переменных*

Table 2. *Descriptive statistics of categorical variables*

Показатель Parameter	*n* (%)	95 % доверительный интервал 95 % confidence interval
Пол: Gender:		
женский female	5 (55,6)	21,2–86,3
мужской male	4 (44,4)	13,7–78,8
Тип опухоли: Tumor type:		
первичная primary	2 (22,2)	2,8–60,0
продолженный рост continued growth	3 (33,3)	7,5–70,1
рецидив recurrence	4 (44,4)	13,7–78,8
Локализация: Location:		
нижняя конечность lower limb	1 (11,1)	0,3–48,2
мягкие ткани спины soft tissues of the back	1 (11,1)	0,3–48,2
надключичная область supraclavicular area	1 (11,1)	0,3–48,2
подмышечная область armpit area	1 (11,1)	0,3–48,2
ягодичная область gluteal area	3 (33,3)	7,5–70,1
мягкие ткани крестца soft tissues of the sacrum	1 (11,1)	0,3–48,2
мягкие ткани подлопаточной области soft tissues of the subscapular area	1 (11,1)	0,3–48,2

Показатель Parameter	*n* (%)	95 % доверительный интервал 95 % confidence interval
Лекарственное лечение: Drug treatment:		
не проводилось no	7 (77,8)	40,0–97,2
проводилось yes	2 (22,2)	2,8–60,0
Лучевая терапия: Radiation therapy:		
не проводилась no	6 (66,7)	29,9–92,5
проводилась yes	3 (33,3)	7,5–70,1
Хирургическое лечение: Surgical treatment:		
не проводилось no	2 (22,2)	2,8–60,0
проводилось yes	7 (77,8)	40,0–97,2
Прием анальгетиков: Analgesics administration:		
нет no	1 (11,1)	0,3–48,2
периодически при болях periodically in the presence of pain	4 (44,4)	13,7–78,8
курсами courses	2 (22,2)	2,8–60,0
постоянный constant	2 (22,2)	2,8–60,0

Таблица 3. *Характеристика выполненных процедур (n = 37)*

Table 3. *Characteristics of the preformed procedures (n = 37)*

Показатель Parameter	Медиана (min–max) Median (min–max)
Время, мин Time, min	32 (16–242)
Число игл, шт. Number of needles, items	6 (2–10)
Объем воздействия, см^3 Volume, cm^3	8 (2–48)
Общее время воздействия на 1 зону, мин Total time of treatment of 1 zone, min	8 (3–11)
Время воздействия пульс-режима, мин Pulse regimen time, min	1,0 (0,5–6,0)
Время воздействия термоаблации, мин Thermal ablation time, min	5 (2–10)

Таблица 4. *Описательная статистика категориальных переменных для процедур радиочастотной абляции*

Table 4. *Descriptive statistics of categorical variables for radiofrequency ablation procedures*

Показатель Parameter	*n* (%)
Температура, °C: Temperature, °C: 70–80 90	 18 (48,6) 19 (51,4)
Режим работы электродов: Electrode regimen: монополярный monopolar биполярная пара bipolar pair	 5 (13,5) 32 (86,5)
Навигация: Navigation: компьютерная томография computed tomography ультразвуковое исследование ultrasound	 34 (91,9) 3 (8,1)
Анестезия: Anesthesia: местная local проводниковая conduction общая general	 31 (83,8) 3 (8,1) 3 (8,1)

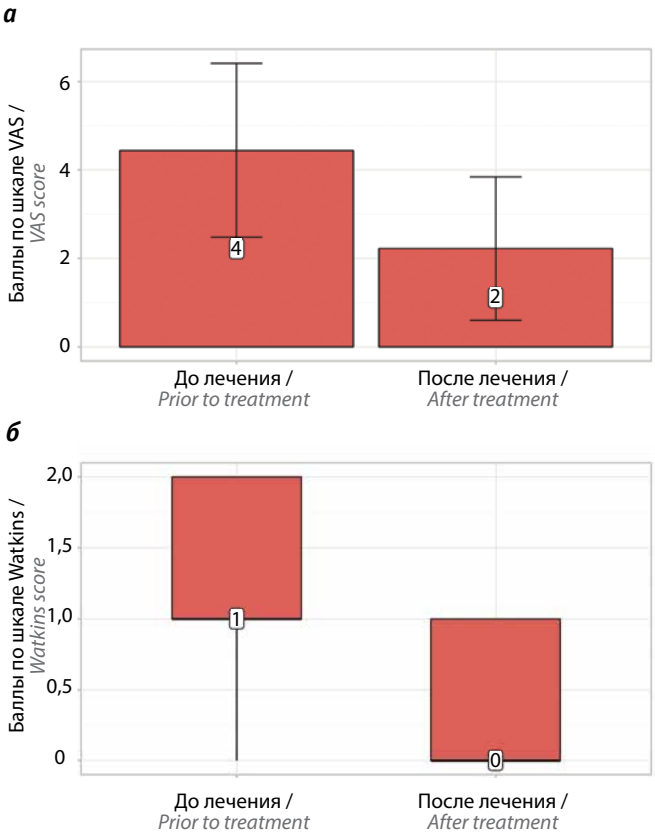

Рис. 1. *Анализ динамики по шкалам VAS (а) и Watkins (б)*

Fig. 1. *Analysis of dynamics per the VAS (a) and Watkins scale (б)*

Таблица 5. *Анализ динамики по шкале VAS (n = 9)*

Table 5. *Analysis of dynamics per the VAS (n = 9)*

Этап наблюдения Observation stage	Среднее значение ± стандартное отклонение Mean ± standard deviation	95 % доверительный интервал 95 % confidence interval	*p*
До лечения Prior to treatment	4 ± 3	2–6	0,004*
После лечения After treatment	2 ± 2	1–4	

**Различия статистически значимы (p <0,05).*

**Statistically significant differences (p <0.05).*

Таблица 6. *Анализ динамики по шкале Watkins (n = 9)*

Table 6. *Analysis of dynamics per the Watkins (n = 9)*

Этап наблюдения Observation stage	Медиана Median	Q_1–Q_3	*p*
До лечения Prior to treatment	1	1–2	0,014*
После лечения After treatment	0	0–1	

**Различия статистически значимы (p <0,05).*

**Statistically significant differences (p <0.05).*

Таблица 7. *Анализ динамики по шкале Карновского (n = 9)*

Table 7. *Analysis of dynamics per the Karnofsky (n = 9)*

Этап наблюдения Observation stage	Медиана Median	Q_1–Q_3	*p*
До лечения Prior to treatment	80	70–80	0,015*
После лечения After treatment	90	90–90	

**Различия статистически значимы (p <0,05).*
**Statistically significant differences (p <0.05).*

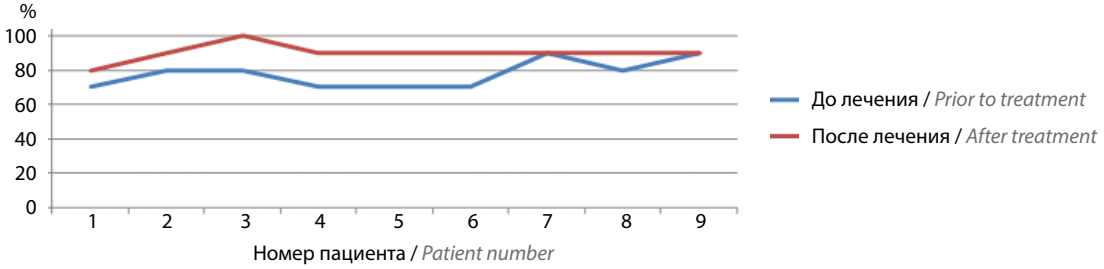

Рис. 2. *Анализ динамики по шкале Карновского*
Fig. 2. *Analysis of dynamics per the Karnofsky scale*

Клинический случай

Пациент, *36 лет, обратился в Национальный медицинский исследовательский центр им. Н.Н. Блохина в марте 2024 г. для прохождения контрольного обследования с жалобами на тянущие боли (VAS 3; Watkins 1), локализующиеся в мягких тканях крестцовой области и мешающие вести активный образ жизни. Пациенту рекомендовано МРТ-исследование, по результатам которого в структуре мышцы, выпрямляющей позвоночник, слева выявлено округлое образование тканевой плотности с нечеткими, неровными контурами размерами 2,6 × 1,1 × 1,4 см (рис. 3).*

Пациенту выполнена биопсия образования, по результатам которой морфологически подтвержден фиброматоз десмоидного типа. По результатам консилиума пациента рекомендовано включить в клиническое исследование и выполнить РЧА ДФ. Пациенту выполнено 3 последовательных курса РЧА в апреле, июле и октябре 2024 г. с помощью радиочастотого генератора фирмы Cosman. Рабочая температура составила 90 °C, длительность воздействия – 8 мин (рис. 4, 5).

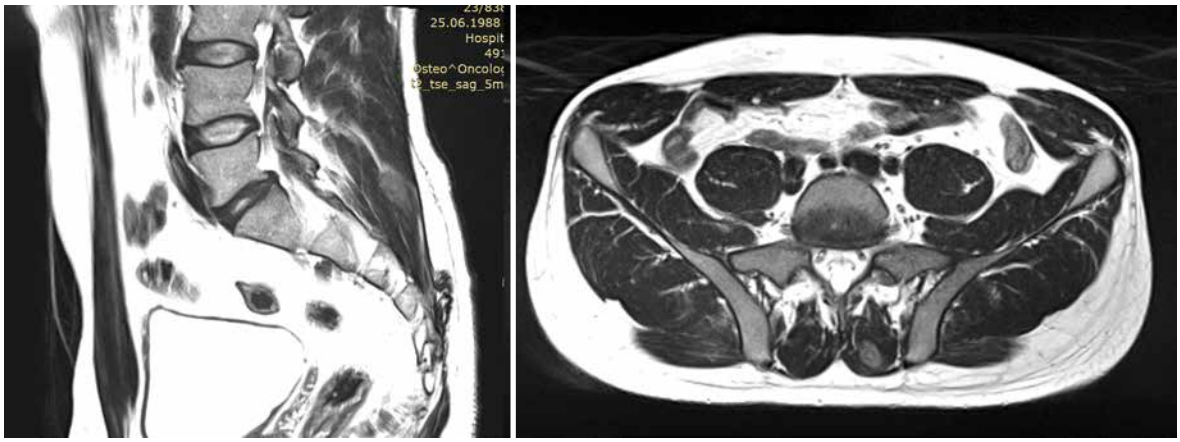

Рис. 3. *Результаты магнитно-резонансной томографии от 03.2024. Десмоидная фиброма в структуре мышцы, выпрямляющей позвоночник, слева размерами 2,6 × 1,1 × 1,4 см*
Fig. 3. *Results of magnetic resonance imaging from 03.2024. Desmoid tumor in the erector spinae muscle on the left, size 2.6 × 1.1 × 1.4 cm*

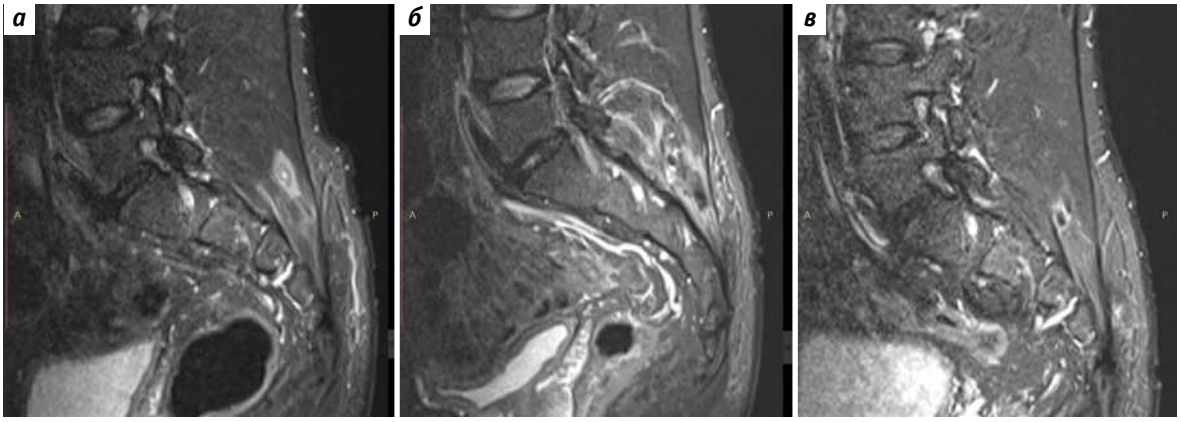

Рис. 4. *Динамика десмоидной фибромы в процессе радиочастотной абляции: а – результаты магнитно-резонансной томографии от 05.2024. В структуре мышцы, выпрямляющей позвоночник, слева выявлено неоднородное солидное веретенообразное образование размерами 2,6 × 1,1 × 1,4 см; отмечено появление фиброзных участков; б – результаты магнитно-резонансной томографии от 07.2024. Мышца, выпрямляющая позвоночник, с признаками выраженного отека слева. На этом фоне в структуре ранее выявленного веретенообразного образования отмечены фиброзные участки (ранее солидной структуры) с нечеткими, неровными контурами. За период наблюдения отмечено появление фиброзных участков и выраженного отека в структуре мышцы, выпрямляющей позвоночник, слева; в – результаты магнитно-резонансной томографии от 12.2024. Изменения в структуре мышц, выпрямляющих позвоночник, слева не противоречат фиброматозу десмоидного типа после проведенного лечения. За период наблюдения отмечена положительная динамика в виде сокращения толщины участка фиброзной структуры в толще мышц, выпрямляющих позвоночник, слева, уменьшения выраженности перифокального отека*

Fig. 4. *Dynamics of desmoid tumor during radiofrequency ablation: a – results of magnetic resonance imaging from 05.2024. In the erector spinae muscle on the left, a heterogenous solid spindle-like tumor of size 2.6 × 1.1 × 1.4 cm is visualized; appearance of fibroid areas is noted; б – results of magnetic resonance imaging from 07.2024. Erector spinae muscle on the left with signs of significant edema. In the structure of previously found spindle-like tumor, fibrous areas (previously with solid structure) with ill-defined irregular margins are visualized. During observation, appearance of fibrous areas and significant edema in the erector spinae muscle on the left were noted; в – results of magnetic resonance imaging from 12.2024. Changes in the erector spinae muscle structure on the left do not contradict desmoid-type fibromatosis after treatment. During observation, positive dynamics in the form of decreased thickness of the fibrous structure in the erector spinae muscles on the left, decreased perifocal edema were observed*

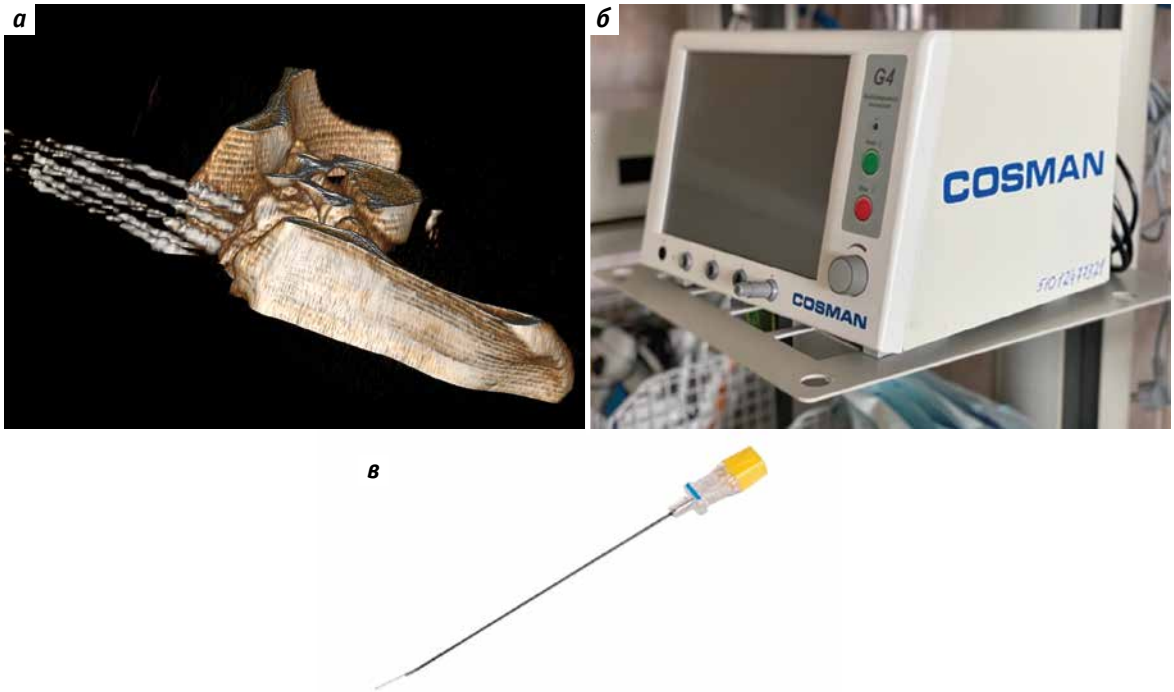

Рис. 5. *Аппаратура для радиочастотной абляции и пример установки игл: а – 3D-реконструкция установленных в десмоидную фиброму игл для проведения радиочастотной абляции; б – радиочастотный генератор G4 компании Boston Scientific (COSMAN); в – игла для проведения радиочастотной абляции*

Fig. 5. *Radiofrequency ablation equipment and an example of needle installation: a – 3D reconstruction of needles installed into desmoid tumor for radiofrequency ablation; б – radiofrequency generator G4 by Boston Scientific (COSMAN); в – needle for radiofrequency ablation*

На момент написания статьи у пациента отмечались полное купирование болевого синдрома (VAS 0; Watkins 0), а также отсутствие рецидива ДФ в течение 9 мес.

Обсуждение

Цель лечения ДФ – достижение локального контроля заболевания, но выбор подходящего метода для ее реализации может быть сложным, поскольку функциональные и косметические результаты каждого метода должны рассматриваться индивидуально для каждого пациента. Лечение ДФ является сложной задачей для хирургов, поскольку при этом заболевании не соблюдаются обычные хирургические правила в отношении отступа резекции и рецидива. Показатели локального контроля после операции могут значительно варьировать в зависимости от состояния хирургического края. Во избежание инвалидизации пациента некоторые хирурги могут согласиться на менее радикальный край, что ведет к рецидивам [6–9]. Добавление послеоперационной лучевой терапии дает более высокий процент местного контроля [11–14]. Лучевая терапия без попытки резекции также достигла хороших результатов в некоторых исследованиях, однако она часто приводит к долгосрочным побочным эффектам, связанным с воздействием высоких доз облучения [15–17]. Несмотря на использование хирургического вмешательства и лучевой терапии, у 19–37 % пациентов наблюдается местный рецидив [11–17].

Потенциальная сложность хирургического вмешательства и лучевой терапии, а также высокая частота местных рецидивов побудили нас изучить возможность использования РЧА в качестве варианта лечения ДФ. Метод РЧА в лечении фиброматоза достаточно хорошо зарекомендовал себя в мире и применяется во многих странах, однако все еще недостаточно распространен в связи с отсутствием результатов исследований на большом количестве пациентов [23–25]. Это побудило нас применить данный метод впервые в России. Преимущество РЧА заключается в том, что это минимально инвазивная и, как показали результаты нашего исследования и мировой опыт коллег, безопасная процедура. За проведенные 37 операций у нас не выявлено ни одного осложнения. Нам еще только предстоит оценить эффективность метода в долгосрочной перспективе, но уже можно утверждать, что РЧА ДФ экстраабдоминальной локализации показывает положительный клинический эффект.

Заключение

Радиочастотная аблация показала себя как безопасный и эффективный метод лечения ДФ небольших размеров экстраабдоминальной локализации. Также данный метод может стать многообещающей альтернативой нерадикального хирургического пособия для опухолей большого размера при невозможности проведения лучевой терапии или дополнением к существующим лекарственным методам лечения для осуществления локального контроля при прогрессировании или болевом синдроме у пациента. Данный метод требует дальнейшего исследования на большем числе пациентов.

ЛИТЕРАТУРА / REFERENCES

1. Клинические рекомендации. Саркомы мягких тканей. Восточно-Европейская группа по изучению сарком, Ассоциация онкологов России, Российское общество клинической онкологии. 2022. Clinical guidelines. Soft tissue sarcomas. The Eastern Cooperative Oncology Group, Association of Oncologists of Russia, Russian Society of Clinical Oncology. 2022. (In Russ.).
2. The NCCN Clinical Practice Guidelines in Oncology (NCCN Guidelines®) for Guideline Name V.2.2022. National Comprehensive Cancer Network, Inc. 2022.
3. Salas S., Dufresne A., Bui B. et al. Prognostic factors influencing progression-free survival determined from a series of sporadic desmoid tumors: a wait-and-see policy according to tumor presentation. J Clin Oncol 2011;29:3553–8. DOI: 10.1200/JCO.2010.33.5489
4. Desmoid Tumor Working Group. The management of desmoid tumours: a joint global consensus-based guideline approach for adult and paediatric patients. Eur J Cancer 2020;127:96–107. DOI: 10.1016/j.ejca.2019.11.013
5. Colombo C., Miceli R., Le Péchoux C. et al. Sporadic extra abdominal wall desmoid-type fibromatosis: surgical resection can be safely limited to a minority of patients. Eur J Cancer 2015;51(2):186–92. DOI: 10.1016/j.ejca.2014.11.019
6. Новикова О.В., Дарьялова С.Л., Бойко Л.В., Бычкова Н.М. Десмоидные фибромы: современное состояние проблемы. Российский онкологический журнал 2008;3:54–5. Novikova O.V., Daryalova S.L, Boiko L.V., Bychkova N.M. Desmoid fibromas: state-of-the-art. Rossiyskiy onkologicheskiy zhurnal = Russian Journal of Oncology 2008;3:54–5. (In Russ.).
7. Бычкова Н.М., Дарьялова С.Л., Бойко А.В., Новикова О.В. Десмоидные фибромы у пациентов мужского пола: особенности клинического течения и результаты лечения. Российский онкологический журнал 2009;2:23–30. Bychkova N.M., Daryalova S.L., Boiko A.V., Novikova O.V. Desmoid fibromas: the specific features of their clinical course and the results of treatment in male patients. Rossiyskiy onkologicheskiy zhurnal = Russian Journal of Oncology 2009;2:23–30. (In Russ.).
8. Дарьялова С.Л., Франк Г.А., Карпенко В.Ю. и др. Хирургический метод как этап комбинированного лечения десмоидных фибром. Саркомы костей, мягких тканей и опухоли кожи 2010;4:34–9. Daryalova S.L., Frank G.A., Karpenko V.Yu. et al. Aggressive fibromatosis – surgical approach as a part of combined treatment. Sarkomy kostei, miagkikh tkanei i opukholi kozhi = Bone and Soft Tissue Sarcomas, Tumors of the Skin 2010;(4):34–9. (In Russ.).

9. Адамян А.А., Токарева Т.В., Ромашов Ю.В. и др. Хирургическое лечение десмоидных фибром и сарком грудной и брюшной стенок. Хирургия. Журнал им. Н.И. Пирогова 2013;5:12–8. Adamyan A.A., Tokareva T.V., Romashov Yu.V. et al. Surgical treatment of desmoid fibroma and sarcoma of the thoracic and abdominal wall. Khirurgiya. Zhurnal im. N.I. Pirogova = Pirogov Russian Journal of Surgery 2013;(5):12–8. (In Russ.).
10. Acker J.C., Bossen E.H., Halperin E.C. The management of desmoid tumors. Int J Radiat Oncol Biol Phys 1993;26(5):851–8. DOI: 10.1016/0360-3016(93)90501-l
11. Baumert B.G., Spahr M.O., Von Hochstetter A. et al. The impact of radiotherapy in the treatment of desmoid tumours. An international survey of 110 patients. A study of the Rare Cancer Network. Radiat Oncol 2007;2:12. DOI: 10.1186/1748-717X-2-12
12. Gluck I., Griffith K.A., Biermann J.S. et al. Role of radiotherapy in the management of desmoid tumors. Int J Radiat Oncol Biol Phys 2011;80:787–92. DOI: 10.1016/j.ijrobp.2010.02.053
13. Jelinek J.A., Stelzer K.J., Conrad E. et al. The efficacy of radiotherapy as postoperative treatment for desmoid tumors. Int J Radiat Oncol Biol Phys 2001;50:121–5. DOI: 10.1016/s0360-3016(00)01570-4
14. Duggal A., Dickinson I.C., Sommerville S., Gallie P. The management of extra-abdominal desmoid tumours. Int Orthop 2004;28:252–6. DOI: 10.1007/s00264-004-0571-0
15. Ballo M.T., Zagars G.K., Pollack A. et al. Desmoid tumor: prognostic factors and outcome after surgery, radiation therapy, or combined surgery and radiation therapy. J Clin Oncol 1999;17:158–67. DOI: 10.1200/JCO.1999.17.1.158
16. Guadagnolo B.A., Zagars G.K., Ballo M.T. Long-term outcomes for desmoid tumors treated with radiation therapy. Int J Radiat Oncol Biol Phys 2008;71:441–7. DOI: 10.1016/j.ijrobp.2007.10.013
17. Rüdiger H.A., Ngan S.Y., Ng M. et al. Radiation therapy in the treatment of desmoid tumours reduces surgical indications. Eur J Surg Oncol 2010;36:84–8. DOI: 10.1016/j.ejso.2009.07.183
18. Janinis J., Patriki M., Vini L. et al. The pharmacological treatment of aggressive fibromatosis: a systematic review. Ann Oncol 2003;14:181–90. DOI: 10.1093/annonc/mdg064
19. Al-Jazrawe M., Au M., Alman B. Optimal therapy for desmoid tumors: current options and challenges for the future. Expert Rev Anticancer Ther 2015;15:1443–58. DOI: 10.1586/14737140.2015.1096203
20. Constantinidou A., Jones R.L., Scurr M. et al. Advanced aggressive fibromatosis: effective palliation with chemotherapy. Acta Oncol 2011;50:455–61. DOI: 10.3109/0284186X.2010.509105
21. De Camargo V.P., Keohan M.L., D'Adamo D.R. et al. Clinical outcomes of systemic therapy for patients with deep fibromatosis (desmoid tumor). Cancer 2010;116(9):2258–65. DOI: 10.1002/cncr.25089
22. Keam S.J. Nirogacestat: first approval. Drugs 2024;84(3):355–61. DOI: 10.1007/s40265-024-02002-x
23. Tsz-Kan T., Man-Kwong C., Shu Shang-Jen J. et al. Radiofrequency ablation of recurent fibromatosis. J Vasc Interv Radiol 2007;18(1 Pt 1): 147–50. DOI: 10.1016/j.jvir.2006.08.001
24. Ilaslan H., Schils J., Joyce M. et al. Radiofrequency ablation: another treatment option for local control of desmoid tumors. Skeletal Radiol 2010;39(2):169–73. DOI: 10.1007/s00256-009-0807-6
25. Cobianchi L., Ravetta V., Viera F.T. et al. The challenge of extraabdominal desmoid tumour management in patients with Gardner's syndrome: radiofrequency ablation, a promising option. World J Surg Oncol 2014;12:361. DOI: 10.1186/1477-7819-12-361
26. Du Y.Q., Bai X.M., Yang W. et al. Percutaneous ultrasound-guided radiofrequency ablation for patients with liver metastasis from pancreatic adenocarcinoma. Int J Hyperthermia 2022;39(1):517–24. DOI: 10.1080/02656736.2022.2048907

Вклад авторов

А.М. Галустов: разработка концепции и дизайна исследования, обследование, амбулаторное и стационарное лечение пациента, динамическое наблюдение за больными, интерпретация полученных данных, написание текста статьи, редактирование;
Е.А. Сушенцов, Д.И. Софронов: разработка концепции и дизайна исследования, интерпретация полученных результатов, написание текста статьи, редактирование;
А.К. Валиев, В.Б. Матвеев, А.В. Федорова, Б.Ю. Бохян: редактирование, научное консультирование;
Т.А. Макарова: обследование, динамическое наблюдение за больными, интерпретация полученных данных, редактирование;
А.С. Астафурова: обследование, амбулаторное и стационарное лечение пациента, динамическое наблюдение за больными, интерпретация полученных данных;
К.Н. Магомедова, Н.С. Бабкин: обзор публикаций по теме статьи.

Authors' contributions

A.M. Galustov: concept and design development, examination, outpatient and inpatient treatment, dynamic monitoring of the patients, interpretation of the obtained data, article writing, editing;
E.A. Sushentsov, D.I. Sofronov: concept and design development, interpretation of the obtained data, article writing, editing;
A.K. Valiev, V.B. Matveev, A.V. Fedorova, B.Yu. Bokhyan: article editing, scientific consulting;
T.A. Makarova: examination, dynamic monitoring of the patients, interpretation of the obtained data, editing;
A.S. Astafurova: examination, outpatient and inpatient treatment, dynamic monitoring of the patients, interpretation of the obtained data;
K.N. Magomedova, N.S. Babkin: review of publications on the article topic.

ORCID авторов / ORCID of authors

А.М. Галустов / A.M. Galustov: https://orcid.org/0000-0002-9019-8369
Е.А. Сушенцов / E.A. Sushentsov: https://orcid.org/0000-0003-3672-1742
Д.И. Софронов / D.I. Sofronov: https://orcid.org/0000-0001-9557-3685
А.К. Валиев / A.K. Valiev: https://orcid.org/0000-0002-2038-3729
В.Б. Матвеев / V.B. Matveev: https://orcid.org/0000-0001-7748-9527
А.В. Федорова / A.V. Fedorova: https://orcid.org/0000-0002-4516-3255
Т.А. Макарова / T.A. Makarova: https://orcid.org/0000-0002-6274-5636
Б.Ю. Бохян / B.Yu. Bokhyan: https://orcid.org/0000-0002-1396-3434
А.С. Астафурова / A.S. Astafurova: https://orcid.org/0009-0000-6819-4196
К.Н. Магомедова / K.N. Magomedova: https://orcid.org/0009-0003-6356-9130
Н.С. Бабкин / N.S. Babkin: https://orcid.org/0000-0003-1395-5132

Конфликт интересов. Авторы заявляют об отсутствии конфликта интересов.
Conflict of interest. The authors declare no conflict of interest.

Финансирование. Исследование проведено без спонсорской поддержки.
Funding. The study was performed without external funding.

Соблюдение прав пациентов и правил биоэтики
Протокол исследования одобрен комитетом по биомедицинской этике ФБГУ «Национальный медицинский исследовательский центр онкологии им. Н.Н. Блохина» Минздрава России.
Пациенты подписали добровольное согласие на участие в исследовании.
Compliance with patient rights and principles of bioethics
The study protocol was approved by the biomedical ethics committees of N.N. Blokhin National Medical Research Center of Oncology, Ministry of Health of Russia.
The patients signed a voluntary consent to participate in the study.

Статья поступила: 25.08.2025. **Принята к публикации:** 12.09.2025. **Опубликована онлайн:** 13.10.2025.
Article submitted: 25.08.2025. **Accepted for publication:** 12.09.2025. **Published online:** 13.10.2025.