DOI: https://doi.org/10.17650/2219-4614-2026-18-1-64-71

CC BY 4.0

Светлоклеточная саркома мягких тканей стопы: диагностические трудности и молекулярная верификация

Д.В. Буланов[1, 2], Д.Р. Махачев[2], В.Ю. Карпенко[1], С.Ш. Джабиева[2], А.А. Саидова[2], К.А. Лоханкина[2], А.Р. Селимова[2], Ш.М. Муслимов[2], А.М. Очеретлова[2], Л.М. Ибрагимова[2], А.У. Сирожова[2], З.Д. Джанбориев[3]

[1]ФГБУ «Национальный медицинский исследовательский центр травматологии и ортопедии им. Н.Н. Приорова» Минздрава России; Россия, 127299 Москва, ул. Приорова, 10;
[2]ФГАОУ ВО «Российский национальный исследовательский медицинский университет им. Н.И. Пирогова» Минздрава России; Россия, 117513 Москва, ул. Островитянова, 1;
[3]ФГБОУ ВО «Дагестанский государственный медицинский университет» Минздрава России; Россия, 367000 Махачкала, пл. им. Ленина, 1

Контакты: Далгат Рамазанович Махачев *dalgat2002@mail.ru*

Светлоклеточная саркома мягких тканей относится к числу ультраредких злокачественных опухолей с меланоцитарной дифференцировкой. Она поражает преимущественно дистальные отделы конечностей у молодых пациентов, а также характеризуется высоким метастатическим потенциалом и диагностической сложностью.
В статье представлен клинический случай диагностики и лечения светлоклеточной саркомы мягких тканей стопы у 28-летнего пациента, который демонстрирует важность онконастороженности при оценке мягкотканных новообразований, необходимость гистологического исследования любых новообразований и использования расширенных иммуногистохимического и молекулярного исследований (*PRAME*, *EWSR1::ATF1*) для дифференциальной диагностики данной патологии и меланомы.

Ключевые слова: светлоклеточная саркома мягких тканей, стопа, *PRAME*, *EWSR1::ATF1*, меланоцитарный маркер, биопсия сторожевого лимфатического узла, клинический случай

Для цитирования: Буланов Д.В., Махачев Д.Р., Карпенко В.Ю. и др. Светлоклеточная саркома мягких тканей стопы: диагностические трудности и молекулярная верификация. Саркомы костей, мягких тканей и опухоли кожи 2026;18(1):64–71.

DOI: https://doi.org/10.17650/2219-4614-2026-18-1-64-71

CLEAR CELL SARCOMA OF SOFT TISSUE: DIAGNOSTIC DIFFICULTIES AND MOLECULAR VERIFICATION

D.V. Bulanov[1, 2], D.R. Makhachev[2], V.Yu. Karpenko[1], S.Sh. Dzhabieva[2], A.A. Saidova[2], K.A. Lokhankina[2], A.R. Selimova[2], Sh.M. Muslimov[2], A.M. Ocheretlova[2], L.M. Ibragimova[2], A.U. Sirozhova[2], Z.D. Dzhanboriev[3]

[1]National Medical Research Center of Traumatology and Orthopedics named after N.N. Priorov, Ministry of Health of Russia; 10 Priorova St., Moscow 127299, Russia;
[2]N.I. Pirogov Russian National Research Medical University, Ministry of Health of Russia; 1 Ostrovityanova St., Moscow 117513, Russia;
[3]Dagestan State Medical University, Ministry of Health of Russia; 1 Lenina Square, Makhachkala 367000, Russia

Contacts: Dalgat Ramazanovich Makhachev *dalgat2002@mail.ru*

Clear cell carcinoma of soft tissue is an ultrarare malignant tumor with melanocytic differentiations. It primarily affects distal parts of the limbs in young patients and is characterized by high metastatic potential and diagnostic complexity.
The article presents a clinical case of diagnosis and treatment of clear cell sarcoma of soft tissue of the foot in a 28-year-old male patient which demonstrates the importance of cancer alertness in evaluation of soft tissue neoplasms, necessity of histological examination of any neoplasms, and use of expanded immunohistochemical and molecular studies (*PRAME*, *EWSR1::ATF1*) for differential diagnosis of this pathology and melanoma.

Keywords: clear cell sarcoma of soft tissue, foot, *PRAME*, *EWSR1::ATF1*, melanocytic marker, sentinel lymph node biopsy, case report

For citation: Bulanov D.V., Makhachev D.R., Karpenko V.Yu. et al. Clear cell sarcoma of soft tissue: diagnostic difficulties and molecular verification. Sarkomy kostei, miagkikh tkanei i opukholi kozhi = Bone and Soft Tissue Sarcomas, Tumors of the Skin 2026;18(1):64–71. (In Russ.).

DOI: https://doi.org/10.17650/2219-4614-2026-18-1-64-71

Введение

Светлоклеточная саркома (СС) мягких тканей относится к ультраредким злокачественным опухолям и составляет менее 1 % всех сарком. Чаще всего она встречается у молодых взрослых и преимущественно локализуется в дистальных отделах конечностей, в основном в области стопы и голеностопного сустава. Опухоль исходит из соединительнотканных структур (сухожилий, фасций, апоневрозов) и макроскопически представляет собой плотный узел серовато-коричневого цвета. Гистологически СС состоит из гнезд и пучков веретенообразных или эпителиоидных клеток с прозрачной или слабоэозинофильной цитоплазмой, низкой митотической активностью и редкими митозами; часто встречаются многоядерные гигантские клетки и очаги некроза.

Несмотря на относительно медленный рост, светлоклеточная саркома характеризуется выраженной инвазивностью и высоким метастатическим потенциалом: опухоль склонна как к лимфогенному распространению в регионарные лимфатические узлы (ЛУ), так и к гематогенному метастазированию, преимущественно в легкие. Частое поражение ЛУ отличает СС от большинства других сарком мягких тканей и позволяет отнести ее к подтипам сарком, для которых характерно преимущественное лимфогенное метастазирование (светлоклеточная саркома, ангиосаркома, рабдомиосаркома, эпителиоидная саркома).

Высокая частота регионарного лимфогенного распространения обусловила внедрение биопсии сторожевого ЛУ как метода стадирования при СС. Этот малоинвазивный подход позволяет выявлять микрометастазы и избегать необоснованной лимфодиссекции при отрицательном результате исследования [1].

По гистогенезу и фенотипу СС напоминает меланому: клетки часто содержат меланин и экспрессируют меланоцитарные маркеры (S100, HMB-45, Melan-A, SOX10, MiTF). Однако генетически данная опухоль четко обособлена: практически во всех случаях выявляют специфическую химерную транслокацию t(12;22)(q13; q12), приводящую к формированию онкофузионного гена *EWSR1::ATF1* (реже – *EWSR1::CREB1*), которая отсутствует при меланоме. Обнаружение этой транслокации с помощью флуоресцентной гибридизации *in situ* и молекулярного тестирования позволяет диагностировать СС и отличать ее от злокачественной меланомы. Дополнительным дифференциально-диагностическим признаком данной опухоли служит экспрессия онкогена *PRAME*: для меланом характерна диффузная ядерная экспрессия, тогда как для СС типично его отсутствие. В отличие от меланомы СС имеет крайне низкую мутационную нагрузку и не содержит драйверных мутаций в генах *BRAF* и *NRAS*, поэтому таргетные препараты, эффективные при меланоме, в большинстве случаев не действуют на СС.

Основным методом лечения СС является широкое хирургическое иссечение опухоли в пределах здоровых тканей (R0-резекция), что существенно улучшает отдаленные результаты. Роль адъювантной лучевой терапии окончательно не определена, возможность ее проведения рассматривается при положительных краях резекции. Системная химиотерапия (режимы на основе доксорубицина и ифосфамида) при СС малоэффективна (объективные ответы составляют <10 %), поэтому ведутся исследования по применению молекулярно-направленных препаратов и иммунных чекпойнт-ингибиторов, которые пока не вошли в стандарты лечения [2, 3].

Клинический случай

Пациент Е., *28 лет, поступил в Национальный медицинский исследовательский центр травматологии и ортопедии им. Н.Н. Приорова 11.08.2025 с жалобами на наличие объемного новообразования мягких тканей тыльной поверхности левой стопы в ее среднем отделе, а также боль в области опухоли, усиливающуюся преимущественно в вечернее и ночное время.*

Около 2 лет назад пациент самостоятельно обнаружил округлое новообразование на тыльной поверхности левой стопы. По месту жительства он был осмотрен травматологом-ортопедом и хирургом. Установлен диагноз «гигрома разгибателей левой стопы», рекомендовано хирургическое лечение. В марте 2023 г. выполнена операция. Ранний послеоперационный период протекал без особенностей; патоморфологическое исследование удаленного материала не проводилось.

Через 1 год после операции пациент отметил появление и постепенное усиление болевого синдрома в зоне вмешательства, а также медленное увеличение новообразования. Боль стала более выраженной, особенно в ночные часы. В последние 6 мес появились нерегулярные режущие боли в течение дня. Пациент повторно обратился к травматологу-ортопеду по месту жительства и был

направлен в Национальный медицинский исследовательский центр травматологии и ортопедии им. Н.Н. Приорова с предположительным диагнозом «энхондрома». После консультации специалистов 6-го отделения рекомендована госпитализация для дообследования и верификации диагноза.

При поступлении в центр общее состояние пациента оценивалось как удовлетворительное. Показатели гемодинамики и дыхания оставались в пределах нормы, данных, свидетельствующих о соматической декомпенсации, получено не было. Лабораторные исследования не выявили клинически значимых отклонений, за исключением повышенного уровня общего билирубина, соответствующего ранее установленному синдрому Жильбера.

Пациент передвигался самостоятельно, походка была симметричной. В проекции костей предплюсны по тыльной поверхности левой стопы определялось объемное новообразование округлой формы размером около 3 × 2 см, кожа над ним была незначительно гиперемирована. При пальпации новообразование имело костную плотность, было неподвижным и не смещалось относительно подлежащих структур. Местная температура не повышена, пальпация безболезненна. Нейротрофические нарушения отсутствовали.

Рис. 1. *Рентгенография левой стопы (прямая проекция). Мягкотканное новообразование по тыльной поверхности в области клиновидных костей с участками краевой деструкции и узурации передних отделов клиновидных костей*

Fig. 1. *Radiograph of the left foot (anteroposterior view). A soft-tissue mass overlying the dorsal aspect of the midfoot in the region of the cuneiform bones, accompanied by marginal bone destruction and erosive changes of their anterior portions*

В ходе рентгенографии левой стопы от 11.08.2025 выявлено мягкотканное новообразование в области клиновидных костей по передней (тыльной) поверхности с участками краевой деструкции и узурации передних отделов клиновидных костей (рис. 1). Изменения расценены как мягкотканная опухоль переднего отдела левой стопы.

По результатам ультразвукового исследования тыльной поверхности левой стопы от 12.08.2025 выявлено подкожное солидное овоидное новообразование размером 4,6 × 1,2 × 2,2 см, в толще которого определялись сухожилия разгибателей пальцев стопы. Структура новообразования была неоднородной, встречались гипо- и гиперэхогенные зоны. Признаков сообщения с плюснефаланговыми суставами не выявлено. По данным цветового допплеровского картирования определено, что новообразование аваскулярное. Ультразвуковая картина соответствовала опухоли, вероятно, исходящей из синовиальной оболочки пальцев стопы. Во время ангиосканирования вен нижних конечностей патологических изменений выявлено не было.

Открытая биопсия опухоли мягких тканей левой стопы с пластикой раны местными тканями проведена 12.08.2025. Послеоперационный период протекал благоприятно: повязка оставалась сухой, признаков воспаления не отмечено, рана зажила первичным натяжением, сосудистых и неврологических нарушений не выявлено.

При гистологическом исследовании биопсийного материала выявлена СС мягких тканей (рис. 2). Опухоль имела узловой тип роста с формированием компактных гнезд мономорфных эпителиоидных клеток, разделенных широкими коллагеновыми перегородками, с инвазией в окружающие мягкие ткани. Местами определялись гнездно-трабекулярные структуры на фоне выраженно склерозированной стромы. Опухолевые клетки были крупными, с умеренно светлой, очагово вакуолизированной цитоплазмой, пузырьковидными ядрами и мелкими ядрышками, формировали плотные поля и тяжи. Иммуногистохимически выявлена диффузная интенсивная ядерная и цитоплазматическая экспрессия белка S100, что в сочетании с морфологической картиной соответствовало СС мягких тканей.

После морфологической верификации клинический случай обсужден на специализированном онкологическом консилиуме. Статус краев первичного хирургического вмешательства расценен как R1, в связи с чем рекомендовано повторное иссечение области опухолевого роста с целью достижения радикальности.

На момент подготовки статьи данные о проведенном лечении отсутствуют, пациент находится под динамическим наблюдением. Решается вопрос о реиссечении после комплексного стадирования. По имеющимся данным, признаков регионарного и отдаленного метастазирования не выявлено.

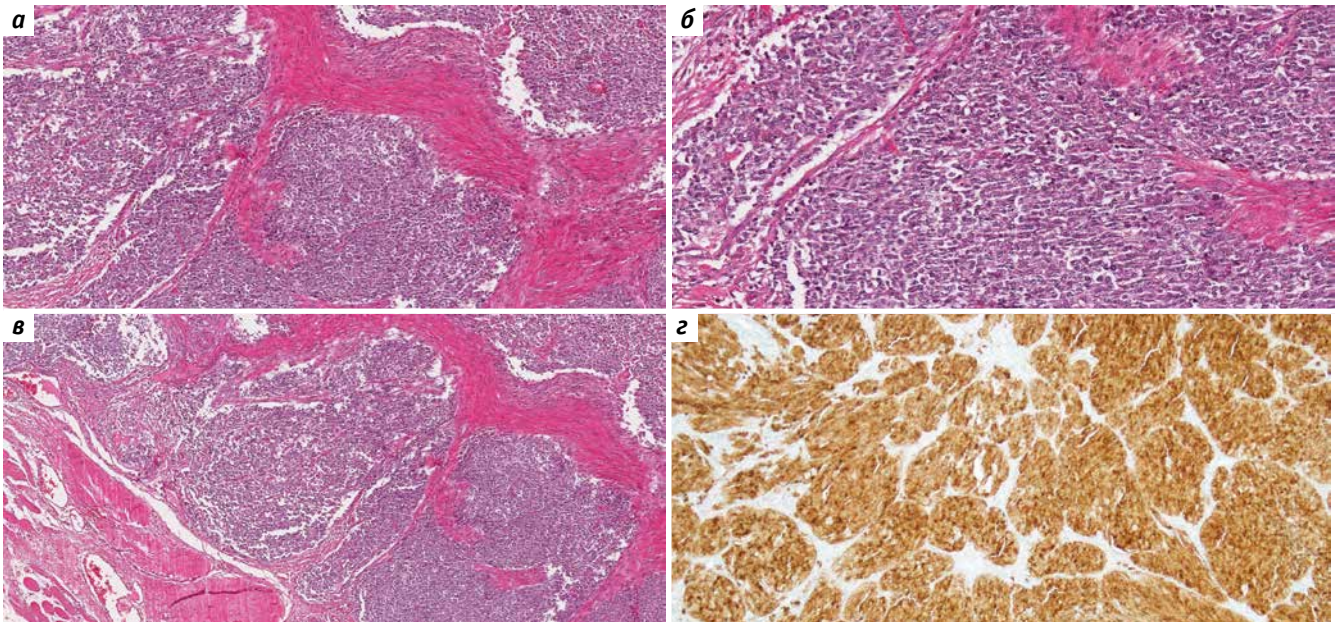

Рис. 2. *Гистологическое и иммуногистохимическое исследования светлоклеточной саркомы мягких тканей: а – узловой рост опухоли с формированием компактных гнезд мономорфных эпителиоидных клеток, разделенных широкими коллагеновыми перегородками, с распространением опухоли в толщу прилежащих мягких тканей, ×40; б – гнездно-трабекулярное расположение опухолевых клеток на фоне выраженно склерозированной стромы, ×100; в – крупные эпителиоидные клетки с умеренно светлой (очагово вакуолизированной) цитоплазмой, пузырьковидными ядрами и мелкими ядрышками, формирующие плотные поля и тяжи, ×200; г – диффузная интенсивная ядерная и цитоплазматическая экспрессия белка S100 в опухолевых клетках (иммуногистохимическое исследование). Окраска гематоксилином и эозином (а–в), иммуногистохимическое окрашивание S100, моноклональные антитела, клон 4C4.9, хромоген DAB, докрашивание гематоксилином (г)*

Fig. 2. *Histological and immunohistochemical examination of clear cell sarcoma of soft tissue: a – nodular growth pattern with compact nests of relatively uniform epithelioid tumor cells separated by broad collagenous septa and extending into the surrounding soft tissues, ×40; б – nested and trabecular arrangement of tumor cells within markedly sclerotic stroma, ×100; в – large epithelioid cells with pale, focally vacuolated cytoplasm, vesicular, ×200; г – diffuse strong nuclear and cytoplasmic expression of S100 protein in tumor cells (immunohistochemistry), ×100. Hematoxylin and eosin staining (а–в), immunohistochemical staining for S100, monoclonal antibody, clone 4C4.9, DAB chromogen, hematoxylin counterstain (г)*

Обсуждение

Представленный клинический случай иллюстрирует типичные особенности СС: молодой возраст пациента, локализация на тыльной поверхности стопы, относительно небольшой размер очага (~3–5 см) и длительное бессимптомное существование опухоли. На этапе первичного обращения больного допущена диагностическая ошибка: новообразование трактовано как доброкачественная гигрома или энхондрома, что привело к неполному удалению опухоли и отсутствию гистологического контроля.

По данным литературы, в среднем у 30 % пациентов с СС первоначально ошибочно диагностируют доброкачественное новообразование, что приводит к нерадикальной резекции и, как следствие, к ухудшению прогноза. Так, в ретроспективной серии из 43 случаев 5-летняя общая выживаемость пациентов после полной (R0) резекции составила ~64 %, тогда как при остаточной опухоли она равнялась 0 %. В представленном клиническом случае диагноз верифицирован лишь при повторном обращении пациента за медицинской помощью, и по данным гистологического исследования выявлен классический вариант СС. Это подчеркивает необходимость проведения морфологического исследования любого удаляемого новообразования мягких тканей, даже если клинически оно выглядит доброкачественным (например, как киста) [3].

Морфологическая картина биоптата полностью соответствовала описанной в литературе: опухоль состоит из узлов эпителиоидных клеток с прозрачной вакуолизированной цитоплазмой, формирующих гнезда и тяжи, разделенные коллагеновыми прослойками, местами отмечен выраженный фиброз стромы. Иммуногистохимически новообразование демонстрировало диффузную экспрессию S-100, фокально отмечена положительная реакция на HMB-45, при этом тест на *PRAME* отрицательный. Такое сочетание признаков подтверждает меланоцитарную дифференцировку СС и помогает отличить ее от меланомы. Согласно международным клиническим рекомендациям обязательным этапом диагностики СС является молекулярная верификация – выявление химерного гена *EWSR1::ATF1* (реже *EWSR1::CREB1*) с помощью флуоресцентной гибридизации *in situ* или полимеразной цепной реакции

в реальном времени. В нашем случае результаты генетического исследования стали доступны уже после морфологического заключения, поэтому в дальнейшем планируется расширенное молекулярное тестирование опухоли [4, 5].

Инструментальные методы диагностики имеют важное прогностическое значение при СС. Согласно недавнему анализу данных магнитно-резонансной томографии (МРТ) 14 пациентов размер опухоли >4 см и наличие макроскопического некроза на исходных снимках статистически значимо ассоциировались с высоким риском развития отдаленных метастазов в течение последующих 5 лет наблюдения [6]. Кроме того, наличие метастатического поражения уже на момент установления диагноза тесно коррелировало с большим размером первичной опухоли.

В представленном клиническом случае по данным рентгенографии и ультразвукового исследования размеры новообразования составили ~4–5 см, что может быть связано с высоким риском регионарного и отдаленного метастазирования и требует тщательного стадирования.

С учетом характерной для СС склонности к лимфогенному распространению представляется обоснованным проведение биопсии сторожевого ЛУ. По данным различных исследований, частота его метастатического поражения варьирует от 10 до 50 % [7]. Отрицательный результат такой биопсии позволяет избежать необоснованной регионарной лимфодиссекции, тогда как выявление микрометастазов служит показанием к выполнению терапевтической лимфодиссекции с последующим рассмотрением вопроса о системном лечении по индивидуальным показаниям.

Результаты оценки регионарных ЛУ и дальнейшая лечебная тактика должны обсуждаться на мультидисциплинарном онкологическом консилиуме.

Терапевтическая тактика при СС основывается на агрессивном локальном контроле над опухолью. Единственным методом, значимо улучшающим выживаемость, остается радикальное хирургическое удаление новообразования (резекция R0). Роль лучевой терапии при СС остается неясной: она может использоваться в адъювантных целях при положительных краях резекции или иных факторах высокого риска, однако доказательств повышения общей выживаемости нет. Системная химиотерапия, применяемая так же, как и при других саркомах (доксорубицин, ифосфамид), демонстрирует крайне низкую эффективность при СС: по данным современных обзоров, объективные ответы наблюдаются лишь в единичных случаях. В связи с недостаточной результативностью стандартных режимов химиотерапии осуществляются попытки применения новых средств. В ходе клинических исследований изучаются ингибиторы контрольных точек иммунитета (пембролизумаб, ниволумаб) и таргетные препараты. Отмечены отдельные случаи стабилизации опухолевого процесса на фоне иммунотерапии, например при применении пембролизумаба в сочетании с лучевой терапией или комбинации сунитиниба с ниволумабом, однако значимого влияния на общую выживаемость пока не продемонстрировано.

С учетом диффузной экспрессии S-100 и риска раннего метастазирования в нашем случае план лечения должен быть максимально радикальным: широкое иссечение опухоли с реконструкцией возникшего дефекта, гистологический контроль над краями резекции, биопсия сторожевого ЛУ для оценки состояния регионарных ЛУ и последующее динамическое наблюдение (МРТ, позитронная эмиссионная томография, совмещенная с компьютерной томографией (ПЭТ/КТ)). В случае выявления метастатического поражения может рассматриваться участие пациента в клинических исследованиях новейших лекарственных препаратов – иммунных или таргетных [8, 9].

Помимо классического варианта СС в литературе описаны редкие клинико-морфологические вариации данной опухоли. Например, зафиксированы единичные наблюдения первично кожной (дермальной) СС, при которой опухоль располагается в дерме без связи с эпидермисом. Такой поверхностный узел легко принять за акральную меланому, однако на иммуногистохимическом уровне в нем не наблюдается экспрессия *PRAME*, что нетипично для меланомы [10]. В подобном случае решающим аргументом в пользу саркомы служит наличие генетической транслокации *EWSR1*, позволяющее установить правильный диагноз. В литературе описан также редкий вариант СС с плазмоцитоидной морфологией клеток – ранее не встречавшимся отклонением в строении, которое также может привести к ошибочной трактовке опухоли [11]. Осведомленность патоморфологов о возможных необычных вариантах СС имеет важное практическое значение для минимизации диагностических ошибок.

С углублением понимания молекулярных основ СС появляются перспективы ее молекулярной стратификации (прежде всего по типу онкофузии (*EWSR1::ATF1* или *EWSR1::CREB1*) и связанным с ней транскрипционным программам), а также разработки целевых методов терапии. Онкофузионный белок *EWSR1::ATF1* представляет собой аномальный транскрипционный фактор с выраженным влиянием на организацию хроматина. Он ретаргетирует *ATF1*-зависимые транскрипционные механизмы на новые геномные участки, активируя 3D-сети энхансеров, регулирующие злокачественный фенотип и меланоцитарную дифференцировку опухоли [12]. В частности, ранее показано, что формирование онкофузионного гена *EWSR1::ATF1* индуцирует экспрессию *MITF* – ключевого регулятора меланоцитарной дифференцировки [13].

Таблица 1. *Иммуногистохимические и молекулярно-генетические особенности светлоклеточной саркомы мягких тканей и меланомы*

Table 1. *Immunohistochemical and molecular-genetic features of clear cell sarcoma of soft tissue and melanoma*

Показатель Parameter	Светлоклеточная саркома Clear cell sarcoma	Злокачественная меланома Malignant melanoma
S-100	Сильная диффузная экспрессия Strong diffuse expression	Диффузная экспрессия Diffuse expression
HMB-45	Очаговая/неравномерная экспрессия Focal/heterogenous expression	Чаще диффузная экспрессия Mostly diffuse expression
Melan-A (Mart-1)	Есть в большинстве случаев Present in the majority of cases	Есть в большинстве случаев Present in the majority of cases
SOX10	Есть почти всегда Present almost always	Есть почти всегда Present almost always
MiTF	Диффузная ядерная экспрессия Diffuse nuclear expression	Диффузная экспрессия Diffuse expression
PRAME	Как правило, отсутствует Usually absent	Диффузная экспрессия Diffuse expression
Химерный ген *EWSR1-ATF1* *EWSR1-ATF1* chimeric gene	Присутствует примерно в 90–95 % случаев Present in 90–95 % of cases	Отсутствует Absent
Мутация V600 в гене *BRAF* V600 mutation in the *BRAF* gene	Отсутствует Absent	Присутствует примерно в 50 % случаев Present in about 50 % of cases
Мутационная нагрузка Mutational load	Низкая («холодная») опухоль Low (“cold”) tumor	Высокая («горячая») опухоль High (“hot”) tumor

Эти данные создают предпосылки для разработки новых терапевтических стратегий, включая применение эпигенетических препаратов (например, ингибиторов хроматин-модифицирующих комплексов, таких как *EZH2*) и генно-инженерных подходов. Теоретически возможны стратегии адресного подавления онкофузионного транскрипционного комплекса, включая технологии редактирования генома (CRISPR/Cas9). В настоящее время такие подходы находятся на ранних этапах экспериментальных исследований и не входят в клинические стандарты, однако рассматриваются как перспективные направления терапии данной редкой и агрессивной опухоли. Иммуногистохимические и молекулярно-генетические различия между светлоклеточной саркомой и меланомой представлены в табл. 1.

Заключение

Таким образом, представленный клинический случай демонстрирует сложность установления СС мягких тканей стопы. Опухоль данной локализации способна имитировать доброкачественные новообразования, что затрудняет ее раннюю диагностику. Для правильной идентификации СС необходимы онконастороженность клиницистов и комплексный подход: тщательное морфологическое исследование с использованием расширенной иммуногистохимической панели (включая панель меланоцитарных маркеров и *PRAME*) и молекулярная верификация характерной для этой патологии транслокации *EWSR1::ATF1*. Применение современных методов визуализации (МРТ, ПЭТ/КТ) позволяет оценить агрессивность процесса (по косвенным признакам, например по наличию некроза) и спланировать тактику лечения с учетом риска метастазирования.

Прогноз при СС остается неблагоприятным: даже при комбинированном лечении 5-летняя выживаемость редко превышает 50 %, а метастазы могут возникнуть спустя годы после первичного удаления опухоли. Только полное хирургическое иссечение новообразования с отрицательными краями резекции (R0) обеспечивает наилучшую вероятность долгосрочной ремиссии. Включение биопсии сторожевого ЛУ в алгоритм ведения пациентов с опухолями группы CARE (светлоклеточная саркома, ангиосаркома, рабдомиосаркома, эпителиоидная саркома) способствует точному стадированию и позволяет избежать избыточной лимфаденэктомии при отсутствии метастазов.

Ограниченная эффективность традиционной химиотерапии подчеркивает необходимость разработки новых подходов к лечению СС, включая таргетную и иммунную терапию, а также персонализированных

стратегий с учетом молекулярного профиля опухоли. Раннее направление пациента в специализированный саркомный центр и использование мультидисциплинарного подхода (совместная работа хирургов, патоморфологов, радиологов, химиотерапевтов, молекулярных биологов) позволят оптимизировать объем терапии и в конечном счете повысить качество и продолжительность жизни больных с СС.

ЛИТЕРАТУРА / REFERENCES

1. Ikuta K., Nishida Y., Imagama S. et al. The current management of clear cell sarcoma. Jpn J Clin Oncol 2023;53(10):899–904. DOI: 10.1093/jjco/hyad083
2. Cazzato G., Piscazzi F., Filosa A. et al. Clear cell sarcoma (CCS) of the soft tissue: an update narrative review with emphasis on the utility of PRAME in differential diagnosis. J Clin Med 2025;14(4):1233. DOI: 10.3390/jcm14041233
3. Grothues J., Hardes J., Agaimy A. et al. Prognostic factors in clear cell sarcoma: an analysis of soft tissue sarcoma in 43 cases. J Cancer Res Clin Oncol 2024;150(11):494. DOI: 10.1007/s00432-024-05980-3
4. Ozenberger B.B., Li L., Wilson E.R. et al. EWSR1::ATF1 orchestrates the clear cell sarcoma transcriptome in human tumors and a mouse genetic model. Cancers (Basel) 2023;15(24):5750. DOI: 10.3390/cancers15245750
5. Li C., Liu C., Zhang H. et al. Clinicopathological features of dermal clear cell sarcoma: a series of 13 cases. Pathol Res Pract 2025;275:156213. DOI: 10.1016/j.prp.2025.156213
6. Di Masi P., Colangeli M., Simonetti M. et al. Clear cell sarcoma of soft tissues: radiological analysis of 14 patients – MRI findings related to metastatic disease. Diagnostics 2025;15(8):1027. DOI: 10.3390/diagnostics15081027
7. Chmiel P., Krotewicz M., Szumera-Ciećkiewicz A. et al. Review on lymph node metastases, sentinel lymph node biopsy, and lymphadenectomy in sarcoma. Curr Oncol 2024;31(1):307–23. DOI: 10.3390/curroncol31010020
8. Ibrahim R.M., Steenstrup Jensen S., Juel J. Clear cell sarcoma – a review. J Orthop 2018;15(4):963–6. DOI: 10.1016/j.jor.2018.08.039
9. Smrke A., Frezza A.M., Giani C. et al. Systemic treatment of advanced clear cell sarcoma: results from a retrospective international series from the World Sarcoma Network. ESMO Open 2022;7(3):100522. DOI: 10.1016/j.esmoop.2022.100522
10. Hornback C.J., Cintolo-Gonzalez J., LeBoit P.E. et al. Dermal cutaneous clear cell sarcoma defined by novel EWSR1-CREM fusion. JAAD Case Rep 2024;52:162–5. DOI: 10.1016/j.jdcr.2024.06.026
11. Han X., Li Q., Wang E.H., Liu N. Clear cell sarcoma of soft tissue with plasmacytoid morphology: a rare case report. Medicine (Baltimore) 2022;101(44):e31631. DOI: 10.1097/MD.0000000000031631
12. Möller E., Praz V., Rajendran S. et al. EWSR1-ATF1 dependent 3D connectivity regulates oncogenic and differentiation programs in clear cell sarcoma. Nat Commun 2022;13(1):2267. DOI: 10.1038/s41467-022-29910-4
13. Davis I.J., Kim J.J., Ozsolak F. et al. Oncogenic MITF dysregulation in clear cell sarcoma: defining the MiT family of human cancers. Cancer Cell 2006;9(6):473–84. DOI: 10.1016/j.ccr.2006.04.021

Вклад авторов

Д.В. Буланов, Д.Р. Махачев: ведение пациента, определение лечебной тактики, интерпретация клинических и морфологических данных, редактирование;

В.Ю. Карпенко: клиническое обследование пациента, определение показаний к биопсии и повторному хирургическому вмешательству, экспертная интерпретация клинико-инструментальных данных;

С.Ш. Джабиева: сбор данных, обзор литературы по теме статьи, написание текста статьи;

А.А. Саидова, К.А. Лоханкина, А.Р. Селимова, Ш.М. Муслимов: анализ литературы по теме статьи, написание текста статьи, подготовка иллюстративного материала;

А.М. Очеретлова, А.У. Сирожова, Л.М. Ибрагимова, З.Д. Джанбориев: первичная обработка данных, подготовка таблицы, редактирование.

Authors' contributions

D.V. Bulanov, D.R. Makhachev: patient management, definition of therapeutic tactics, interpretation of clinical and morphological data, editing;

V.Yu. Karpenko: clinical examination of the patient, determination of indications for biopsy and repeated surgical intervention, expert interpretation of clinical and instrumental data;

S.Sh. Dzhabieva: data collection, literature review on the topic of the article, article writing;

A.A. Saidova, K.A. Lokhankina, A.R. Selimova, Sh.M. Muslimov: literature analysis on the topic of the article, article writing, preparation of illustrative material;

A.M. Ocheretlova, A.U. Sirozhova, L.M. Ibragimova, Z.D. Dzhanboriev: primary data processing, preparation of the table, editing.

ORCID авторов / ORCID of authors

Д.В. Буланов / D.V. Bulanov: https://orcid.org/0009-0005-3772-6643
Д.Р. Махачев / D.R. Makhachev: https://orcid.org/0009-0007-0930-5272
В.Ю. Карпенко / V.Yu. Karpenko: https://orcid.org/0000-0002-8280-8163
С.Ш. Джабиева / S.Sh. Dzhabieva: https://orcid.org/0009-0003-5858-9831
А.А. Саидова / A.A. Saidova: https://orcid.org/0009-0003-9229-7103
К.А. Лоханкина / K.A. Lokhankina: https://orcid.org/0009-0003-2496-8999
А.Р. Селимова / A.R. Selimova: https://orcid.org/0009-0006-3138-1397
Ш.М. Муслимов / Sh.M. Muslimov: https://orcid.org/0009-0005-8572-1054
А.М. Очеретлова / A.M. Ocheretlova: https://orcid.org/0009-0002-6230-5902
Л.М. Ибрагимова / L.M. Ibragimova: https://orcid.org/0009-0006-0694-176X
А.У. Сирожова / A.U. Sirozhova: https://orcid.org/0009-0001-3894-3157
З.Д. Джанбориев / Z.D. Dzhanboriev: https://orcid.org/0009-0007-2520-624X

Конфликт интересов. Авторы заявляют об отсутствии конфликта интересов.
Conflict of interest. The authors declare no conflict of interest.

Финансирование. Исследование проведено без спонсорской поддержки.
Funding. The study was performed without external funding.

Соблюдение прав пациентов и правил биоэтики. Пациент подписал информированное согласие на публикацию своих данных.
Compliance with patient rights and principles of bioethics. The patient signed an informed consent to the publication of his data.

Статья поступила: 15.12.2025. **Принята к публикации:** 11.02.2026. **Опубликована онлайн:** 22.04.2026.
Article submitted: 15.12.2025. **Accepted for publication:** 11.02.2026. **Published online:** 22.04.2026.